

CENTRO UNIVERSITÁRIO CENTRAL PAULISTA  
UNICEP SÃO CARLOS  
CURSO DE BACHARELADO EM ODONTOLOGIA

Bruna Fernandes Vergilio

**Técnica de orientação para preparos de coroas totais em dentes anteriores superiores**

São Carlos

2023

Bruna Fernandes Vergilio

**Técnica de orientação para preparos de coroas totais em dentes anteriores superiores**

Trabalho de Conclusão do Curso de Graduação em Odontologia do Centro Universitário Central Paulista – UNICEP São Carlos - como requisito para a obtenção do título de Bacharel em Odontologia.

Orientador: Prof(a). Dr(a). Luara Aline Pires

São Carlos

2023

VERGILIO, Bruna Fernandes

Técnica de orientação para preparos de coroas totais em dentes anteriores superiores  
/ Bruna Fernandes Vergilio – São Carlos: Unicep, 2023. 30 páginas.

Orientador (a): Prof(a). Dr(a). Luara Aline Pires

Monografia (Conclusão de Curso) – Centro Universitário Central Paulista,  
Unicep, Curso, 2023.

1. Coroas totais 2. Prótese Parcial Fixa 3. Preparo dental para coroas totais  
I. Técnica de orientação para preparos de coroa totais em dentes anteriores superiores


Bruna Fernandes Vergilio

**Técnica de orientação para preparos de coroa totais em dentes anteriores superiores**

Este Trabalho de Conclusão de Curso foi julgado adequado para obtenção do Título de “Bacharel em Odontologia” e aprovado em sua forma final pelo Curso de Odontologia do Centro Universitário Central Paulista – UNICEP São Carlos.

São Carlos, 01 de Dezembro de 2023.

**Banca Examinadora:**



Prof.(a). Dr.(a) Luara Aline Pires

Orientador(a)

Centro Universitário Central Paulista - UNICEP



Prof.(a) Dr.(a) Juliana Alcaras Saraiva Renzi

Avaliador(a)

Centro Universitário Central Paulista - UNICEP



Prof. Dr. William Marcatti Amarú Maximiano

Avaliador

Centro Universitário Central Paulista - UNICEP

### **Dedicatória**

Dedico este trabalho primeiramente a Deus, pelo constante amparo e orientação que foram essenciais em cada etapa desta jornada acadêmica. Aos meus amados pais, Helena Martins Fernandes e Paulo Roberto Vergilio, e ao meu irmão, Eduardo Fernandes Vergilio, expresso minha profunda gratidão pelo apoio incondicional e pela inspiração constante.

## **AGRADECIMENTOS**

Expresso minha mais profunda gratidão à minha orientadora, Prof(a). Dra. Luara Aline Pires, por todo o apoio, orientação, encorajamento e amizade que permearam não apenas cada momento deste trabalho, mas também todo o meu percurso acadêmico e pessoal.

À minha família, agradeço pelo apoio incansável e pelo suporte ao longo de toda a minha jornada de vida. Vocês foram fundamentais em cada passo que dei.

À minha querida avó materna, Aurora Parussulo Fernandes, por suas orações incansáveis e pelo apoio constante, que sempre foram um conforto e uma inspiração.

Às minhas queridas amigas, que foram meu porto seguro, compartilhando todos os momentos, sejam eles de alegria ou aflição, tanto no amadurecimento da minha vida acadêmica quanto pessoal. Especialmente à Carolina M. P. Bonichelli, Eduarda P. Genevicius, Julia H. L. Pilla e Letícia T. Motoki.

À minha companheira de vida, Mariana Martins Guerreiro, que por destino se tornou também minha dupla de faculdade e clínica. Obrigada por todas as noites de estudo, por compartilhar os altos e baixos, e por ser uma fonte inestimável de motivação ao longo desta jornada.

## RESUMO

Os procedimentos de restauração protética, especialmente as coroas totais, demandam uma avaliação abrangente, considerando fatores locais e sistêmicos. A interdependência entre fases principais e intermediárias é crucial para o sucesso do tratamento, determinado pela longevidade da prótese, saúde gengival e pulpar, e satisfação do paciente. Avaliações interdisciplinares são essenciais para um planejamento preciso, visando não apenas a solução protética, mas um tratamento adaptado às necessidades individuais. O preparo do dente exige cuidados mecânicos, biológicos e estéticos, garantindo estabilidade e durabilidade à prótese fixa. A técnica de preparo influencia diretamente na qualidade final, sendo a abordagem com sulcos de orientação considerada vantajosa. O enfoque atual na odontologia é o preparo minimamente invasivo, priorizando a prevenção e utilizando avanços em materiais odontológicos para uma intervenção mais conservadora. A delimitação precisa do término cervical e as paredes axiais levemente expulsivas interferem na adaptação correta da coroa total em dentes anteriores superiores. Os registros fotográficos das etapas do preparo, utilizando a confecção de sulcos de orientação, são ferramentas valiosas para documentar os detalhes deste trabalho, contribuindo para a segurança dos profissionais e acadêmicos da área da odontologia durante a execução correta do preparo dental.

**Palavras-chave:** Coroas totais. Prótese Parcial Fixa. Preparo dental para coroas totais.

## ABSTRACT

Prosthetic restoration procedures, especially total crowns, require a comprehensive evaluation, considering local and systemic factors. The interdependence between main and intermediate phases is crucial for the treatment's success, determined by the prosthesis' longevity, gingival and pulpal health, and patient satisfaction. Interdisciplinary assessments are essential for precise planning, aiming not only at the prosthetic solution but also at a treatment adapted to individual needs. Tooth preparation demands mechanical, biological, and aesthetic care, ensuring stability and durability for fixed prostheses. The preparation technique directly influences the final quality, with the approach using guide grooves considered advantageous. The current focus in dentistry is minimally invasive preparation, prioritizing prevention and utilizing advances in dental materials for a more conservative intervention. Precise delineation of the cervical termination and slightly expulsive axial walls interfere with the correct adaptation of total crowns on upper anterior teeth. Photographic records of the preparation stages, using guide groove fabrication, are valuable tools to document the details of this work, contributing to the safety of dental professionals and academics during the correct execution of dental preparation.

**Keywords:** Full crowns. Fixed Partial Denture. Dental preparation for full crow.

## LISTA DE FIGURAS

Figura 1 - Sulco de orientação cervical .....	17
Figura 2 - Sulco de orientação vestibular .....	18
Figura 3 - Sulco de orientação vestibular horizontal .....	19
Figura 4 - Sulco de orientação incisal .....	20
Figura 5 - Sulco de orientação palatino .....	21
Figura 6 - Rompimento do ponto de contato .....	21
Figura 7 - União dos sulcos da primeira metade .....	22
Figura 8 - Preparo finalizado .....	23
Figura 9 - Término cervical .....	23

## **LISTA DE ABREVIATURAS E SIGLAS**

PPF Prótese Parcial Fixa

## SUMÁRIO

1 INTRODUÇÃO.....	11
2 PROPOSIÇÃO .....	15
3 MATERIAL DIDÁTICO .....	16
4 CONSIDERAÇÕES FINAIS .....	24
REFERÊNCIAS .....	25

## 1 INTRODUÇÃO

As coroas totais representam uma das principais formas de restauração protética no âmbito da prótese parcial fixa. Inicialmente, são instaladas de maneira provisória para permitir ajustes antes da instalação definitiva. O sucesso final desse procedimento é determinado por três critérios principais: a longevidade da prótese, a saúde pulpar e gengival dos dentes envolvidos, e a satisfação do paciente. A importância de todas as fases, tanto principais quanto intermediárias, reside na interdependência entre elas para o progresso e sucesso do todo (VIEIRA et al., 2012; PEGORARO et al., 2014).

A indicação de utilizar prótese parcial fixa, especialmente as coroas totais, em um arco parcialmente edêntulo, requer uma avaliação abrangente que considera diversos fatores. Essa análise não se limita apenas aos aspectos pessoais do paciente, como sua condição financeira, disponibilidade de tempo, interesses e estado geral de saúde, mas também abarca aspectos bucais, como a saúde do periodonto e a presença de hábitos funcionais que possam influenciar no tratamento (PEGORARO et al., 2013). Além desses aspectos, é importante considerar elementos relacionados ao próprio tratamento, como o nível de dificuldade e desconforto associados à técnica utilizada, bem como a previsibilidade do resultado estético almejado. Adicionalmente, a análise deve contemplar a viabilidade a longo prazo e a adaptação da prótese ao contexto funcional e estético do paciente (FONSECA et al., 2014).

Avaliações interdisciplinares entre profissionais de saúde bucal são fundamentais para garantir uma tomada de decisão mais precisa e detalhada, considerando todos os aspectos clínicos, estéticos e funcionais. Dessa forma, o paciente recebe não apenas a solução protética, mas também um plano de tratamento que considera suas necessidades individuais, oferecendo resultados satisfatórios com longevidade (PEGORARO et al., 2014).

Pacientes com um sorriso gengival alto representam um dos maiores desafios para os cirurgiões-dentistas ao buscar restaurar a estética bucal, pois há uma maior probabilidade de exposição das margens das restaurações, especialmente quando se trata de próteses metalocerâmicas (PEGORARO et al., 2014).

Diante disso, a eficácia do tratamento está diretamente associada a um planejamento criterioso. Inicialmente, é conduzida a anamnese, que compila todas as informações essenciais

para a indicação do tratamento protético, considerando os fatores locais e sistêmicos de cada paciente. Em seguida, realiza-se o exame clínico e exames complementares, buscando identificar os possíveis agentes etiológicos da deterioração dentária, sempre considerando as expectativas individuais de cada paciente quanto ao resultado do tratamento. Esses dados são organizados e estudados para serem interpretados, trazendo um diagnóstico diferencial que, quando adaptado às necessidades específicas, resulta em uma considerável redução do risco de insucesso (VIEIRA et al., 2012; PEGORARO et al., 2014).

Assim é o planejamento para a fase do preparo de um dente com finalidade protética. De nada adianta o dente estar preparado corretamente se as outras fases são negligenciadas e vice-versa. O dente não preparado com a técnica adequada não apresenta condições mecânicas para manter a coroa total em posição. Quando o desgaste é exagerado, compromete e altera a biologia pulpar. Um término cervical levado subgingivalmente sem necessidade quebra a homeostasia dos tecidos periodontais de suporte, interferindo diretamente na saúde bucal por um desgaste inadequado. Portanto, esse procedimento não deve ser iniciado sem que o profissional saiba qual o perfil de paciente que deverá ser indicado e como executar o preparo, que deve sempre atender aos três princípios fundamentais: mecânicos, biológicos e estéticos (PEGORARO et al., 2013).

O preparo do remanescente dentário requer uma abordagem que garanta a estabilidade da prótese fixa, evitando qualquer movimentação, seja ela axial ou oblíqua. Princípios mecânicos como retenção, resistência, rigidez estrutural e integridade marginal são fundamentais para evitar o deslocamento da prótese e assegurar sua durabilidade. A extensão da coroa clínica do dente preparado influencia diretamente a superfície de contato e a retenção final. Enquanto uma maior altura das paredes proporciona uma área de resistência mais ampla no preparo, uma largura superior à altura pode resultar em um raio de rotação maior, comprometendo a resistência adequada das paredes do preparo. Portanto, é importante ressaltar que a altura do preparo deve ser pelo menos igual à sua largura. Além disso, o preparo deve garantir a espessura necessária para o material utilizado na confecção das coroas totais. Por exemplo, no caso dos metais para coroas metálicas, metal e cerâmica para coroas metalocerâmicas, cerâmica para coroas de cerâmica. Isso é fundamental para resistir às forças mastigatórias, preservando a estética e a saúde do tecido periodontal (PEGORARO et al., 2014).

Os preparos com finalidade protética podem ser realizados por diferentes técnicas. No entanto, estudos demonstram que a técnica com sulcos de orientação incorpora todos os princípios fundamentais necessários. Essa abordagem oferece ao operador uma percepção precisa da quantidade de desgaste que está sendo realizado, sendo inicialmente confeccionado apenas na metade do dente, preservando a outra metade íntegra como referência. Essa fase de preparação está cada vez mais sendo considerada no contexto das próteses parciais fixas, resultando em profundidade milimetricamente ideais para cada material utilizado, criando um espaço adequado para a restauração. Isso assegura a reconstrução funcional, estética e morfológica das coroas dentárias. A qualidade desse processo tem um impacto direto nos procedimentos subsequentes (FISCHER et al., 2021).

No contexto atual da odontologia, evidências mostram uma abordagem cada vez mais adotada: o preparo minimamente invasivo. Essa filosofia prioriza a prevenção e a remineralização, contribuindo para uma intervenção mínima. O avanço dos materiais odontológicos, especialmente dos cimentos resinosos, desempenhou um papel crucial no aprimoramento da reabilitação do sorriso (NEVES et al., 2021).

O término cervical bem definido facilita a reprodução precisa na etapa da moldagem, enquanto a espessura adequada permite acomodar a coroa sem excessos. Uma coroa bem adaptada reduz a espessura da linha de cimento e minimiza a adesão da placa bacteriana nessa região, reduzindo, por conseguinte, o risco de recorrência da doença cárie, principal causa de falhas em próteses parciais fixas. Para preservar os tecidos do periodonto e garantir a durabilidade da própria prótese, o controle eficaz da placa bacteriana é um requisito essencial. Mantendo a saúde periodontal e prevenindo o surgimento de lesões cáries após a cimentação da PPF (PEGORARO et al., 2013).

Um dos objetivos principais de qualquer tratamento com prótese parcial fixa é a preservação da saúde periodontal durante e após o tratamento. Vários são os fatores diretamente relacionados a esse objetivo, tais como instrução de higiene oral, forma, contorno e a localização da margem cervical do preparo, que se considera ideal quando o profissional pode controlar todos os procedimentos clínicos e o paciente tem condições efetivas para a higienização. Os pacientes que pertencem ao grupo de risco para cárie não devem ter a terminação cervical situada aquém do nível gengival; o término deve ser estendido subgengivalmente, pois é na área cervical dos dentes que ocorre o maior acúmulo de placa bacteriana (VIERA et al., 2012).

É importante ressaltar que a maior porcentagem de insucessos e limitações no tratamento está associada à presença de lesões cáries, desenvolvidas principalmente pelo acúmulo de placa bacteriana. O ajuste inadequado na margem cervical está diretamente envolvido nesse processo, contribuindo para o comprometimento da prótese e o surgimento de doenças periodontais (PEGORARO et al., 2014).

Os registros fotográficos antes, durante e após o tratamento são recursos que podem e devem ser compartilhados com o paciente. Permitindo a visualização detalhada do planejamento e resultado, desempenhando um papel fundamental na compreensão do processo de tratamento. Essas imagens proporcionam uma visão precisa das diferentes etapas realizadas, desde o início até o desfecho, evidenciando as melhorias e transformações alcançadas. Além de serem documentos valiosos para o cirurgião-dentista (FONSECA et al., 2014).

Por conseguinte, a conclusão refere-se ao planejamento criterioso e à execução precisa da atual técnica de orientação. Esses foram essenciais para o alcance do resultado desejado com qualidade, assegurando a preservação da integridade estrutural e da saúde periodontal, fundamentais para manter a prótese parcial fixa em posição, especialmente no caso das coroas totais.

## **2 PROPOSIÇÃO**

Para a realização do referido material didático, utilizou-se a técnica com sulcos de orientação, a qual fortaleceu os principais princípios mecânicos para a longevidade da prótese, como retenção, resistência, rigidez estrutural e integridade marginal, resultando em um desgaste minimamente invasivo. Este estudo se dedicou a detalhar as etapas de execução da técnica, enfatizando suas particularidades e a profundidade precisa desses sulcos. Assim, desenvolveu-se este material didático, apresentado de forma clara e prática, destinado a profissionais e discentes na área da odontologia, com o objetivo de facilitar a aplicação eficiente dessa técnica no contexto clínico e acadêmico.

### 3 MATERIAL DIDÁTICO

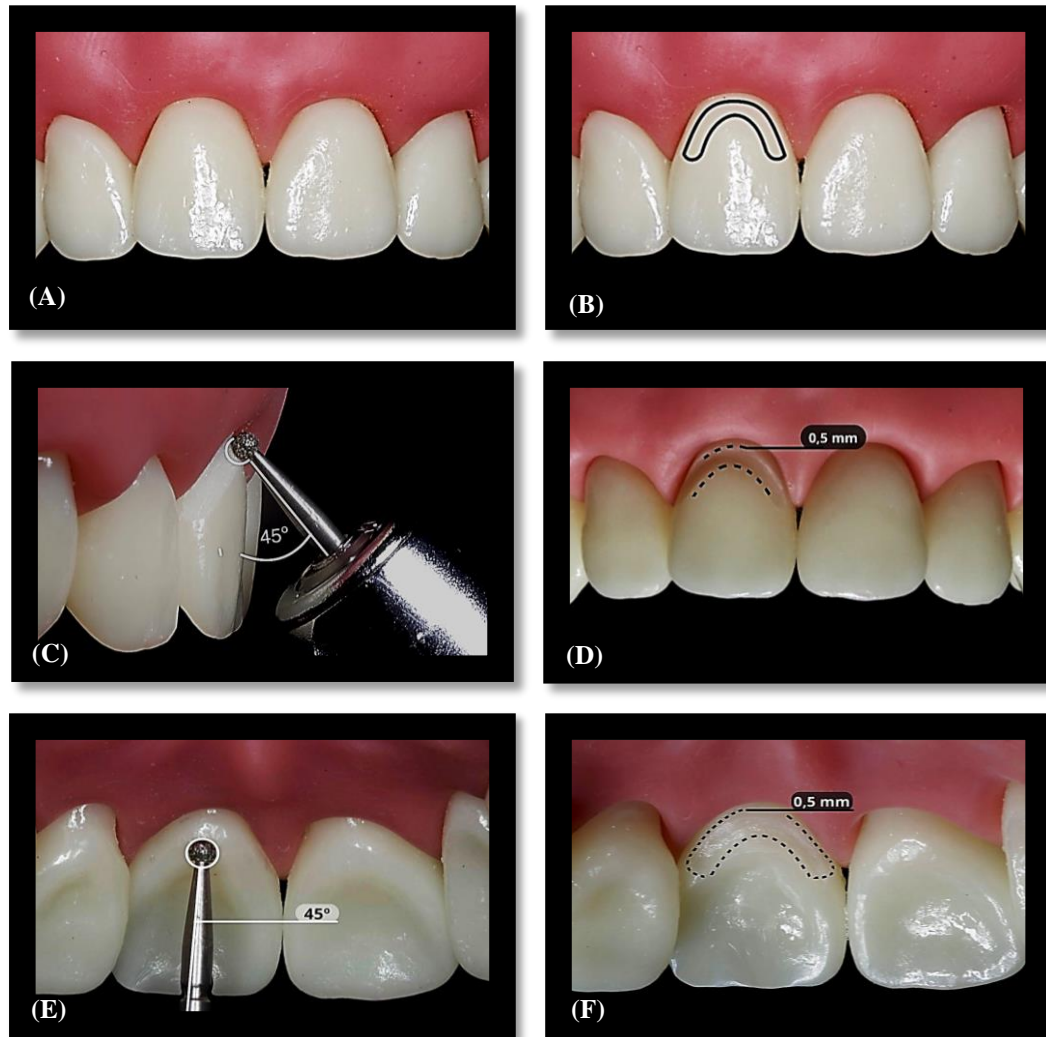
A técnica de orientação desempenha um importante papel ao garantir maior precisão no desgaste dos dentes a serem preparados, permitindo um controle detalhado da quantidade e espessura desse desgaste. Essa abordagem é fundamentada no princípio de que o conhecimento preciso do diâmetro ou da parte ativa das pontas diamantadas utilizadas é fundamental para o controle preciso do desgaste durante o processo de preparo. Além de considerar o diâmetro das pontas diamantadas, é vital compreender a velocidade, pressão e técnica de movimentação empregadas durante o procedimento. Esses elementos influenciam diretamente a qualidade do desgaste dentário e a precisão necessária para a realização do preparo. Minimizando o trauma aos tecidos dentários e promovendo uma base sólida para o sucesso de procedimentos protéticos, proporcionando maior longevidade e funcionalidade aos tratamentos realizados (PEGORARO et al., 2014).

Por isso, não se restringe apenas à dimensão física das ferramentas utilizadas, mas também considera a anatomia específica de cada dente e as necessidades individuais do paciente. Isso inclui a compreensão da estrutura dentária e dos princípios biomecânicos envolvidos, visando preservar ao máximo a estrutura saudável do dente enquanto se prepara para receber restaurações protéticas (PEGORARO et al., 2014).

A aplicação dessa técnica seguiu uma sequência de procedimentos padronizados. Antes de realizar cada desgaste, foi feita uma pré-demarcação, visando facilitar a visualização precisa do local a ser trabalhado (Figura 1B). Esta etapa prévia permitiu uma orientação mais clara e precisa para o desgaste subsequente (DE SOUZA et al., 2020).

O início do procedimento de preparo demonstrou a confecção do sulco marginal cervical, estabelecendo a terminação cervical desejada, podendo ser em formato chanfro ou ombro arredondado, sendo este último a escolha demonstrada a seguir. Utilizou-se uma ponta diamantada esférica com diâmetro de 1,4 mm a um ângulo de 45° em relação à superfície cervical (Figura 1C). O sulco foi criado com profundidade entre 0,5 a 0,7 mm (Figura 1D) e (Figura 1F), sendo a metade do diâmetro da ponta ativa, na face vestibular e palatina (PEGORARO et al., 2013).

**Figura 1** - Sulco de orientação cervical. (A) Seleção do dente 11 no manequim odontológico para a confecção do preparo. (B) Delimitação da orientação para o sulco marginal cervical vestibular visando à marcação precisa e específica. (C) Posicionamento da ponta diamantada esférica de 1,4 mm de diâmetro, com inclinação de 45° em relação ao longo eixo do dente, visando à confecção do sulco de orientação marginal cervical vestibular. (D) Vista do sulco cervical vestibular, com profundidade de 0,5 mm. (E) Posicionamento da ponta diamantada esférica com 1,4 mm de diâmetro, com inclinação de 45° em relação ao longo eixo dentário, para a confecção do sulco de orientação marginal cervical palatino. (F) Vista do sulco cervical palatino, com profundidade de 0,5 mm.



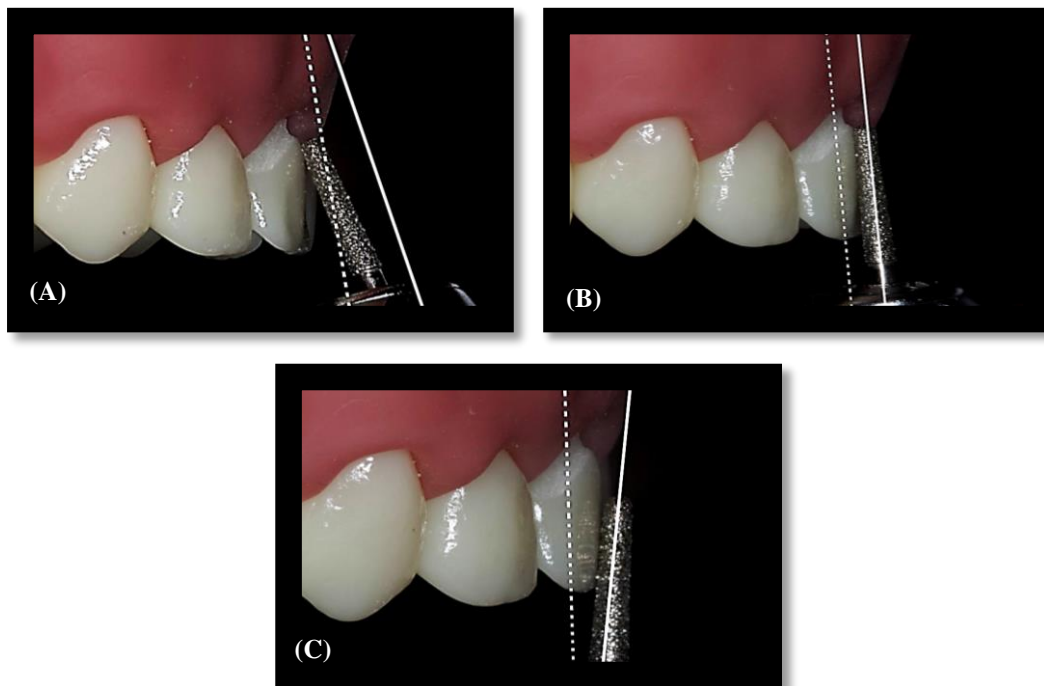
Fonte: De autoria própria.

Para controlar adequadamente a quantidade de desgaste de acordo com as necessidades estéticas e mecânicas do preparo nas faces vestibular, incisal e palatina/lingual, a melhor abordagem foi a criação de sulcos de orientação. Inicialmente, esses sulcos foram feitos em metade do dente. Essa estratégia permitiu um controle preciso do desgaste necessário para atender aos requisitos específicos da restauração (PEGORARO et al., 2013).

Desse modo, com uma ponta diamantada tronco-cônica de extremidade arredondada com diâmetro de 1,2 ou 1,8 mm foram confeccionados dois sulcos na face vestibular, sendo o

primeiro central e outro seguindo próximo à face proximal, neste caso a face de escolha para representação foi a distal. A inclinação da ponta ativa seguiu paralela à anatomia da face, respeitando os terços cervicais, médio e incisal e a profundidade correspondendo a metade da ponta ativa (Figura 2). Assim evitou-se desgastes desnecessários ou insuficientes. Os sulcos ficaram delimitados na área marginal cervical pelo desgaste prévio realizado com a ponta diamantada esférica (PEGORARO et al., 2013).

**Figura 2** - Sulco de orientação vestibular. (A) Posicionamento da ponta diamantada 4138 com 1,8 mm de diâmetro, no mesmo ângulo de inclinação em relação ao terço cervical da face. (B) Posicionamento da ponta diamantada 4138 com 1,8 mm de diâmetro, no mesmo ângulo de inclinação em relação ao terço médio da face. (C) Posicionamento da ponta diamantada 4138 com 1,8 mm de diâmetro, no mesmo ângulo de inclinação em relação ao terço incisal da face.



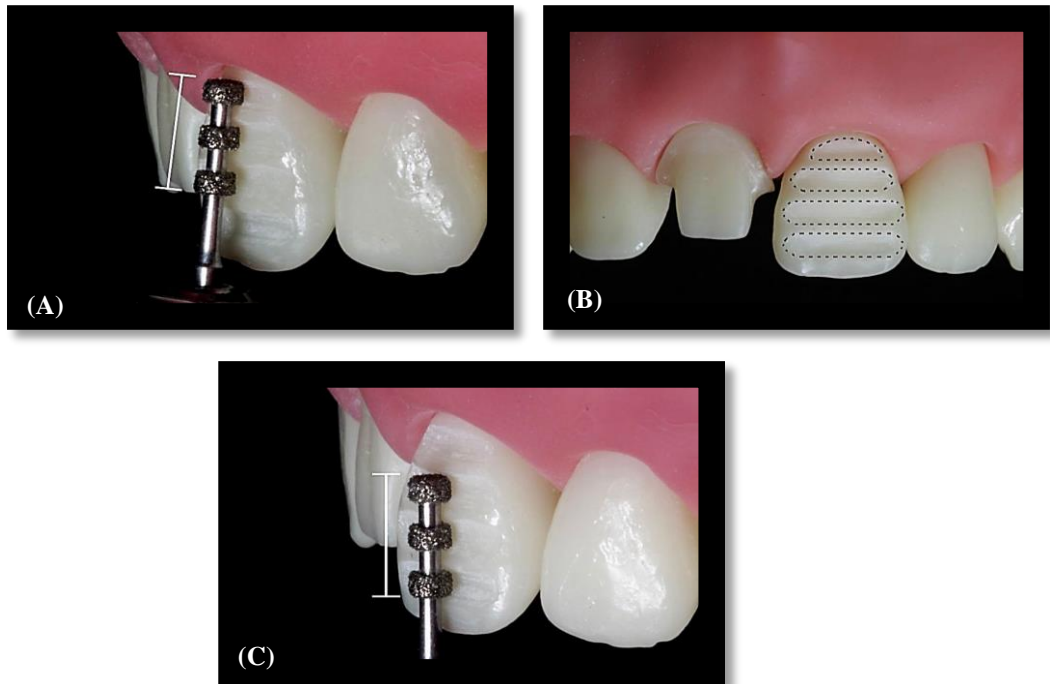
Fonte: De autoria própria.

Como uma alternativa aos sulcos de orientação tradicionais na face vestibular, foram desenvolvidos sulcos vestibulares no sentido horizontal. Esses sulcos foram criados com o uso de uma ponta diamantada tripla roda, utilizando a profundidade de apenas metade da sua ponta ativa. A posição da ponta seguiu a inclinação da anatomia da face, e um único movimento foi aplicado para formar os sulcos vestibulares na direção horizontal (Figura 3).

Essa técnica inovadora foi empregada visando explorar novas abordagens no preparo do dente para procedimentos odontológicos. Ao adotar essa estratégia de sulcos horizontais,

busca-se não apenas oferecer uma alternativa aos métodos convencionais de orientação, mas também garantir um preparo preciso e eficaz, adaptado à anatomia específica do paciente.

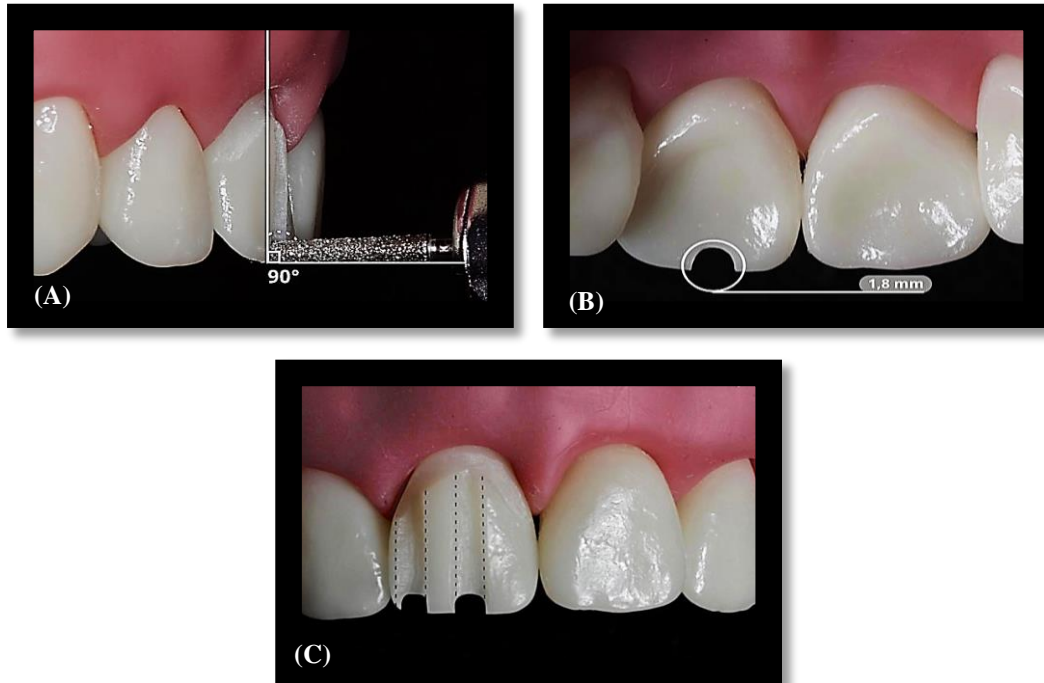
**Figura 3** - Sulco de orientação vestibular horizontal, dente 21. (A) Posicionamento da ponta diamantada tripla roda 4142 no mesmo ângulo de inclinação em relação ao terço cervical e médio. (B) Posicionamento da ponta diamantada tripla roda 4142 no mesmo ângulo de inclinação em relação ao terço médio e incisal. (C) Vista dos sulcos de orientação vestibular horizontal.



Fonte: De autoria própria.

Seguindo a sequência das etapas de um preparo ideal. Os sulcos incisais foram realizados na mesma direção dos sulcos vestibulares, com a ponta diamantada tronco-cônica de extremidade arredondada. A inclinação para confecção destes sulcos é de  $90^\circ$  em relação ao longo eixo do dente, no sentido vestibulo-lingual (Figura 4A), com profundidade de 1,8 mm, correspondendo a ponta ativa (Figura 4B). Essa técnica de desgaste contribuiu significativamente para alcançar resultados estéticos satisfatórios (PEGORARO et al., 2013).

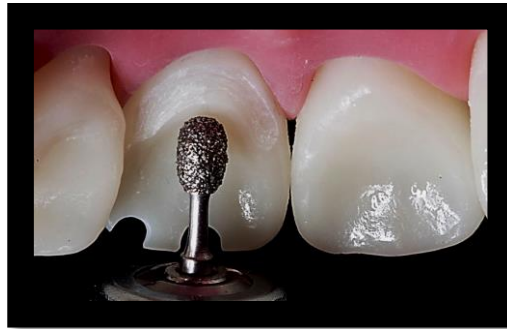**Figura 4** - Sulco de orientação incisal. (A) Posicionamento da ponta diamantada tronco-cônica de extremidade arredondada 4138 de 1,8 mm de diâmetro, com inclinação de 90° em relação ao longo eixo do dente, seguindo a direção do sulco de orientação vestibular. (B) Vista do sulco incisal com profundidade de 1,8 mm. (C) Vista dos sulcos de orientação vestibulares, distal e incisais.



Fonte: De autoria própria.

Na face palatina, a criação dos sulcos de orientação foi realizada utilizando uma ponta diamantada que se ajustava à anatomia dental, como aquelas em forma de pera ou chama. Ao inserir a ponta diamantada, é essencial seguir a inclinação da face, na mesma direção dos sulcos vestibulares e incisais, com uma profundidade de desgaste de 1 mm (Figura 5). Esta técnica foi fundamental para uma preparação precisa e adaptada à morfologia específica da região palatina/lingual dos dentes (PEGORARO et al., 2013).

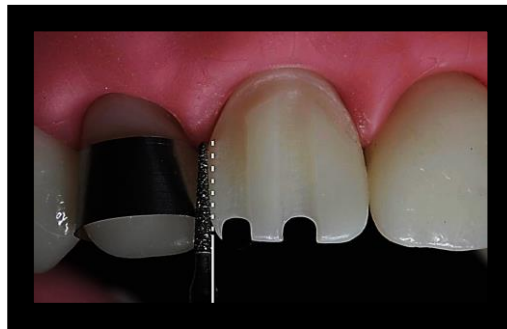**Figura 5** - Sulco de orientação palatino. Posicionamento da ponta diamantada chama 3168, com a inclinação seguindo a anatomia da face palatina, visando à confecção do sulco de orientação palatino, profundidade de 1,0 mm de desgaste.



Fonte: De autoria própria.

A etapa seguinte envolveu o rompimento total da convexidade natural do ponto de contato da face proximal com o sulco vestibular já realizado (Figura 6), para isso foi utilizado uma ponta diamantada tronco-cônica com extremidade fina e diâmetro de 1 mm, protegendo o dente adjacente com uma matriz de aço e cunha (PEGORARO et al., 2013).

**Figura 6** - Rompimento do ponto de contato com a ponta diamantada tronco-cônica de extremidade fina 2200, protegendo os dentes vizinhos com matriz metálica e cunha.

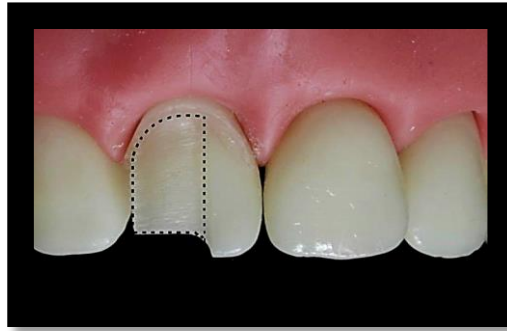


Fonte: De autoria própria.

A etapa seguinte dessa técnica envolveu a união dos sulcos de orientação nas faces vestibular, incisal e palatina, mantendo a relação de paralelismo estabelecida anteriormente. Para isso, utilizou-se uma ponta diamantada tronco-cônica de extremidade arredondada, acentuando o desgaste em 1,2 mm na face vestibular e com a ponta diamantada em forma de foi feita a união dos sulcos da face palatina em 0,6 mm, seguindo a anatomia específica da região (Figura 7). Após esses desgastes, uma metade do dente foi preparada, permitindo a avaliação dos procedimentos realizados até então, enquanto a outra metade permaneceu íntegra. Essa abordagem possibilitou ao operador avaliar e controlar os requisitos mecânicos, biológicos

e estéticos necessários para um preparo voltado para finalidades protéticas (PEGORARO et al., 2013).

**Figura 7** - União dos sulcos da primeira metade com a ponta diamantada tronco-cônica de extremidade arredondada 4138, conferindo os desgastes comparados à outra metade íntegra. Repetir os desgastes a outra metade íntegra.



Fonte: De autoria própria.

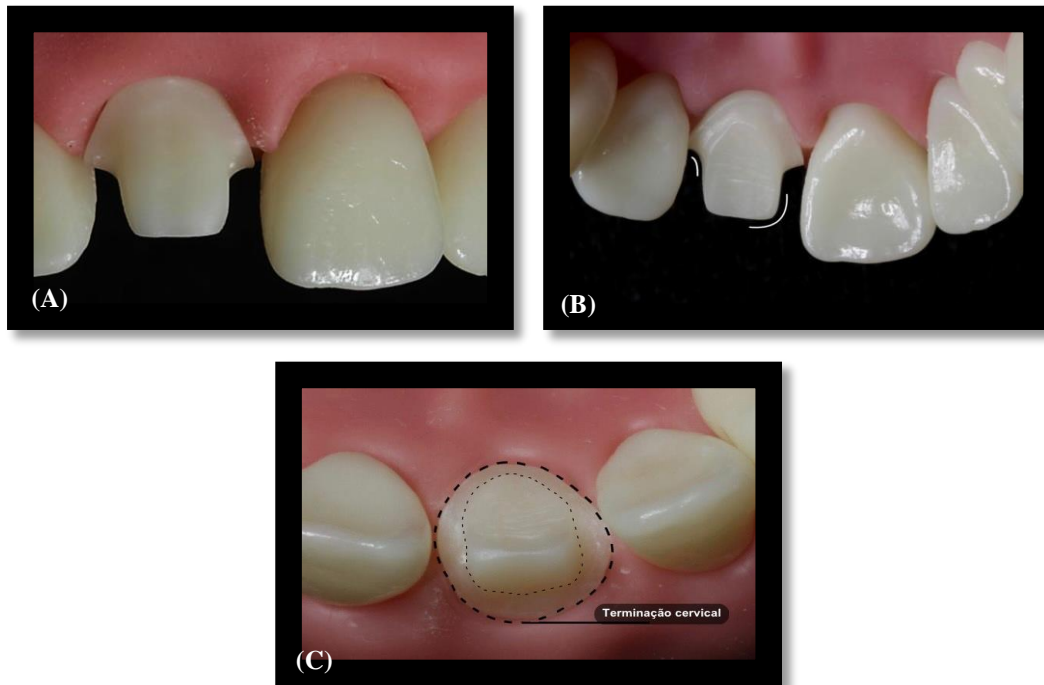
Finalmente, a mesma sequência da técnica foi aplicada na metade intacta do dente. Para obter um término cervical nítido no interior do sulco gengival, apenas a metade da ponta diamantada com extremidade arredondada foi utilizada (PEGORARO et al., 2013).

O preparo teve um desgaste uniforme de 1 mm de espessura na região do término cervical, até 1,5 mm nas faces axiais, dependendo da cerâmica empregada, da cor do dente e de 2 mm nas faces incisais (PEGORARO et al., 2013).

O acabamento e a remoção de irregularidades foram realizados com as mesmas pontas diamantadas anteriormente usadas (Figura 8A), garantindo paredes axiais levemente expulsivas (Figura 8B) para não haver dificuldade durante o escoamento do cimento e um término cervical liso, uniforme e regular quanto ao formato de ombro arredondado (PEGORARO et al., 2013).

Esse procedimento exigiu cuidado, determinando a profundidade do término cervical subgengival entre 0,5 a 1 mm na face palatina, 1 a 1,5 mm na periferia vestibulo-cervical e 1,3 a 1,5 mm na margem da coroa na face vestibular (Figura 8C), respeitando o espaço biológico (PEGORARO et al., 2013).

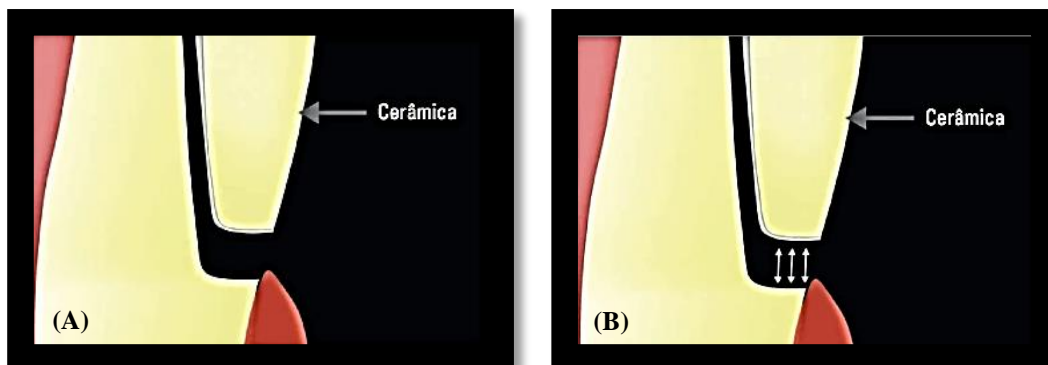
**Figura 8** - Preparo finalizado. (A) Acabamento e Remoção de irregularidades. Paredes Axiais levemente expulsivas, término cervical liso, uniforme e regular quanto ao seu formato de ombro arredondado. (B) Vista do preparo refinado pela face palatina, anatomia do cingulo preservada. (C) Vista do nível de desgaste ideal, terminação cervical maior na face vestibular de 1,3 a 1,5 mm e face palatina apresentando de 0,5 a 1 mm.



Fonte: De autoria própria.

O término cervical em formato de ombro arredondado é caracterizado por um ângulo interno de  $90^\circ$  entre as paredes gengival e axial do preparo. Mantendo assim arredondada a interseção entre essas duas paredes, evitando a formação de tensões na cerâmica nessa área (PEGORARO et al., 2013).

**Figura 9** - (A) Término cervical em ombro ou degrau arredondado. (B) área de resistência ao escoamento do cimento.



Fonte: (PEGORARO et al., 2013).

#### **4 CONSIDERAÇÕES FINAIS**

Diante do exposto neste estudo, a conclusão enfatiza que um planejamento criterioso, aliado à execução precisa da técnica de orientação, foi fundamental para alcançar um resultado de qualidade. Essa abordagem assegurou a integridade estrutural, preservando os princípios mecânicos essenciais para a aplicação eficaz de coroas totais em dentes anteriores superiores.

Ressaltando que um preparo ideal é aquele que busca reproduzir ao máximo as características anatômicas do dente, antes de passar pelos procedimentos de desgaste. Assim, essa abordagem detalhada e precisa favoreceu a recuperação da funcionalidade, proporcionando longevidade e estética às restaurações protéticas.

Desse modo, as etapas da técnica de orientação durante o preparo, devidamente registradas e descritas de maneira didática, capacitaram profissionais e estudantes da área odontológica a confeccionar os desgastes com sulcos de orientação de forma segura e precisa. Isso proporcionou confiança e qualidade nos procedimentos realizados tanto na prática clínica quanto na acadêmica.

## REFERÊNCIAS

- ANUSAVICE, Kenneth J. **Phillips Materiais Dentários**. Elsevier Brasil, 2013.
- DE SOUZA, E. L. et al. **Preparo para coroa total em dente anterior: para metalocerâmica, pela técnica da silhueta**. 2020.
- FISCHER, Lucas Vinicius et al. **Preparo para coroa metalocerâmica em dentes anteriores pela técnica da silhueta preconizada na disciplina de prótese pré-clínica da universidade de santa cruz do sul (unisc)**. In: Congresso Internacional em Saúde. 2021.
- FONSECA, A. S. et al. **Odontologia estética: respostas às dúvidas mais frequentes**. São Paulo: Artes Médicas, 2014.
- HEYMANN, Harald O.; RITTER, Andre V.; SWIFT JR, Edward J. **Studervant arte e ciência da dentística operatória**. Elsevier Brasil, 2014.
- HICKEL, R. et al. Clinical criteria for the evaluation of direct and indirect restorations. Update and clinical examples. **J. Adhes Dent.**, Schaan, v.12, n.1, p.259-268, ago. 2015.
- KINA, M. et al. Dente anterior fraturado, diagnóstico, prognóstico e retratamento de caso clínico. **Archives Of Health Investigation.**, São Paulo, v.4, n.1, p.20-25. 2015.
- KLINBERG, Iven; ECKERT, Steven. **Oclusão Funcional em Odontologia Restauradora e Prótese**. Elsevier Brasil, 2017.
- MACHADO, D. Reabilitação estética com facetas laminadas de cerâmica reforçadas por dissilicato de lítio. **Quintessence Int**, v. 45, p. 129-33, 2014.
- MENEZES, M. S.; et al. Reabilitação estética do sorriso com laminados cerâmicos: Relato de caso clínico. **Revista Odontológica do Brasil Central**, v. 24, n. 68, 2015.
- NETO, A. J. F. **Oclusão**; organizadores, Léo Kriege, Samuel Jorge Moysés, Simone Tetu Moysés; coordenadora Maria Celeste Morita; autores, Alfredo Júlio Fernandes Neto, Flávio Domingues das Neves, Paulo César Simamoto Junior. 2013.
- NEVES, Juliana Silva; DOS SANTOS MIRANDA, Maria Alzirene; YAMASHITA, Ricardo Kiyoshi. Preparo para laminados cerâmicos minimamente invasivos: revisão de literatura. **Facit Business and Technology Journal**, v. 1, n. 28, 2021.
- PEGORARO, L. F. et al. **Fundamentos de Prótese Fixa: Série Abeno: Odontologia Essencial-Parte Clínica**. São Paulo: Artes Médicas, 2014.
- PEGORARO, L. F. et al. **Prótese Fixa: Bases para o planejamento em reabilitação oral**. 2. ed. São Paulo: Artes Médicas, 2013.

PIGOZZO, M. N.; et al. Preparos dentais com finalidade protética: uma revisão de literatura. **Revista de Odontologia da Universidade Cidade de São Paulo**, v. 21, n.1, p. 48-55, 2009.

RAM, Hardik K.; SHAH, Rupal J.; AGRAWAL, Hemal S. Evaluation of three different tooth preparation techniques for metal ceramic crowns by comparing preparation depths: An in vitro study. **The Journal of the Indian Prosthodontic Society**, v. 15, n. 2, p. 162, 2015.

TORRES, Carlos Rocha Gomes. **Odontologia Restauradora Estética e Funcional**. São Paulo: Editora ABC, 2018.

VIEIRA, D. et al. **Metal Free: Lentes de contato dentais e coroas**. São Paulo: Santos, 2012.

VIEIRA, G. F. et al. **Atlas de Anatomia de Dentes Permanentes: coroa dental**. 3. ed. São Paulo: Santos, 2018.