CENTRO UNIVERSITÁRIO CENTRAL PAULISTA
UNICEP SÃO CARLOS
CURSO DE BACHARELADO EM ODONTOLOGIA

Mariana Martins Guerreiro

Planejamento Digital em reabilitação estética – Relato de Caso

São Carlos
2023

Mariana Martins Guerreiro

Planejamento Digital em reabilitação estética - Relato de Caso

Trabalho de Conclusão do Curso de Graduação em Odontologia do Centro Universitário Central Paulista – UNICEP São Carlos - como requisito para a obtenção do título de Bacharel em Odontologia.
Orientador: Prof(a). Dr(a). Luana Carla Pires Verzola
Coorientador: Prof(a). Dr(a). Mariana Aline Cominotte

São Carlos

2023

Ficha de identificação da obra

GUERREIRO, Mariana Martins

Planejamento Digital em reabilitação estética: Relato de Caso / Mariana Martins Guerreiro. – São Carlos: Unicep, 2023. nº de páginas.

Orientador (a): Luana Carla Pires Verzola
Co-orientador (a): Mariana Aline Cominotte

Monografia (Conclusão de Curso) – Centro Universitário Central Paulista, Unicep, Odontologia, 2023.

1.Estética Dentária 2.Periodontia 3.Planejamento Digital.
I. Título: Planejamento Digital em Reabilitação Estética

Mariana Martins Guerreiro

Planejamento Digital em reabilitação estética - Relato de Caso

Este Trabalho de Conclusão de Curso foi julgado adequado para obtenção do Título de "Bacharel em Odontologia" e aprovado em sua forma final pelo Curso de Odontologia do Centro Universitário Central Paulista – UNICEP São Carlos.

São Carlos, 12 de dezembro de 2023.

Banca Examinadora:

Profa. Dra. Luana Carla Pires Verzola
Orientadora
Centro Universitário Central Paulista - UNICEP

Profa. Dra. Juliana Alcarás Saraiva Renzi
Avaliadora
Centro Universitário Central Paulista - UNICEP

Prof. Dr. William Marcatti Amaru Maximiano
Avaliador
Centro Universitário Central Paulista - UNICEP

Dedicatória

Dedico esse trabalho primeiramente a Deus por me dar forças de superar meus obstáculos.

A minha tia avó Apparecida Benetti Martins pelo apoio prestado nesses quatro anos e por ter sido meu abrigo.

Ao meu pai, Cláudio Rossette Guerreiro, aquele que sempre acreditou e apostou em mim.

AGRADECIMENTOS

Agradeço a minha orientadora Prof(a) Luana Pires Verzola por toda ajuda, não somente no presente trabalho, como também em todo curso.

Ao meu namorado Marcos Vinícius Vanette Lopes por toda ajuda, aquele que mais me deu apoio, incentivo, confiança, amor e paciência. Que entrou na minha vida com o único objetivo de transbordá-la.

A minha família de sangue (Martins Guerreiro) e de coração (Antunes) por toda a confiança, carinho, acolhimento, conversas e risadas. Vocês foram imprescindíveis em todo o processo.

A minha avó paterna Jocely Rossette Guerreiro e materna Maria de Lourdes Rinaldi Martins que descansa atualmente ao lado do senhor, a minha madrinha Maria Luiza Guerreiro e ao meu padrinho Sérgio Luis Guerreiro que reconheceram meu esforço.

A minha dupla de clínica e da vida Bruna Fernandes Vergílio pelas noites em claro estudando, pela conexão de almas, pelos oito anos de amizade. Dividiu comigo as angústias, alegrias, esforços, conquistas e tristezas.

RESUMO

O sorriso é uma das mais importantes expressões faciais, sendo essencial para expressar alegria, prazer, humor e agradecimento. Pacientes que possuem alterações de harmonia/simetria gengivais e dentárias frequentemente apresentam descontentamento com sua estética, de forma a afetar sua autoestima. Um dos desafios da prática odontológica é tratar esses casos, nas várias especialidades, de forma previsível e garantindo o melhor resultado. Para isso, recursos digitais de planejamento podem ser empregados.

Este relato de caso visa demonstrar uma sequência de tratamento estético na região anterior da maxila, realizado com planejamento digital do sorriso pela técnica Digital Smile Design (DSD), envolvendo cirurgia para aumento de coroa clínica e restaurações cerâmicas estéticas, para obtenção de um resultado estético ideal.

Paciente procurou atendimento querendo melhorar a estética do sorriso. Ao exame clínico notou-se desalinhamento das margens gengivais, presença de dentes estreitos e diastemas entre os dentes anteriores. Optou-se então, pela realização de uma avaliação e planejamento pré-tratamento via DSD, visando identificar as melhores opções terapêuticas. Para o DSD foram utilizadas fotografias extraorais e a reabilitação foi planejada utilizando-se parâmetros faciais e dentários de simetria apropriados para o paciente. O planejamento digital foi transferido para um enceramento, um mock up de resina bis-acrílica foi feito e utilizado para prova e aprovação do tratamento pelo paciente, sendo posteriormente utilizado como guia cirúrgico em um aumento de coroa clínica estético com finalidade de distribuir de forma simétrica as margens gengivais. Após 4 meses de cicatrização, restaurações estéticas em cerâmica foram realizadas nos dentes 13 a 23 seguindo também o planejamento, dando volume e formas adequadas aos dentes. Após acompanhamento de 2 anos, foi possível observar uma estabilidade dos resultados obtidos.

Na finalização do caso, foi possível observar a reprodução do planejamento pré-tratamento na reabilitação, a harmonia com os parâmetros faciais e a satisfação do paciente.

Com o planejamento foi possível atingir um resultado estético satisfatório, alcançando a aprovação plena do paciente com estabilidade à longo prazo. Pode-se observar que o planejamento com DSD proporcionou previsibilidade, reprodutibilidade e eficácia nos resultados apresentados, podendo portanto, ser um excelente aliado do cirurgião dentista em casos de área estética anterior.

Palavras-chave: Estética Dentária. Periodontia. Planejamento Digital.

ABSTRACT

The smile is one of the most important facial expressions, being essential for express joy, pleasure, humor and gratitude. Patients who have changes in gingival and dental harmony/symmetry often present dissatisfaction with their aesthetics, affecting their self-esteem. One of the challenges of dental practice is to treat these cases, in the various specialties, in a predictable way and guaranteeing the best result. For this, digital planning resources can be used.

This case report aims to demonstrate a sequence of aesthetic treatment in the region anterior aspect of the maxilla, carried out with digital smile planning using the Digital Smile technique. Design (DSD), involving clinical crown lengthening surgery and ceramic restorations aesthetics, to obtain an ideal aesthetic result.

Patient sought care wanting to improve the aesthetics of his smile. On clinical examination, misalignment of the gingival margins, presence of narrow teeth and diastemas between the anterior teeth were noted. It was then decided to carry out a pre-treatment assessment and planning via DSD, aiming to identify the best therapeutic options. For DSD, extraoral photographs were used and rehabilitation was planned using facial and dental parameters of symmetry appropriate to the patient. The digital planning was transferred to a wax-up, a bis-acrylic resin mock up was made and used for testing and approval of the treatment by the patient, being later used as a surgical guide in an aesthetic clinical crown augmentation with the purpose of distributing it symmetrically. the gingival margins. After 4 months of healing, aesthetic ceramic restorations were performed on teeth 13 to 23, also following the planning, giving adequate volume and shapes to the teeth. After 2 years of follow-up, it was possible to observe stability in the results obtained.

At the end of the case, it was possible to observe the reproduction of pre-treatment planning in rehabilitation, harmony with facial parameters and patient satisfaction.

With the planning it was possible to achieve a satisfactory aesthetic result, achieving full patient approval with long-term stability. It can be observed that planning with DSD provided predictability, reproducibility and effectiveness in the results presented, and can therefore be an excellent ally for the dental surgeon in cases of anterior aesthetic area.

Keywords: Dental Aesthetics. Periodontics. Digital Planning.

LISTA DE FIGURAS

Figura 1 – Imagens pré-operatórias para o planejamento 2D 15
Figura 2 – Planejamento digital com o software Digital Smile Design (DSD) 16
Figura 3 – Exemplos dos modelos de dentes fornecidos pelo DSD 17
Figura 4 – Representação da proporção áurea dos dentes anteriores superiores baseada na proporção áurea 17
Figura 5 – Confecção do mock-up com resina bis acrílica 18
Figura 6 – Foto do antes e depois da confecção do mock-up de resina bis-acrílica 18
Figura 7 – Sequência Cirúrgica 20
Figura 8 – Sequência do pós operatório 21
Figura 9 – Facetas cerâmicas feldspáticas tom A1 instaladas e cimentadas com cimento resinoso fotopolimerizável 22
Figura 10 – Trajetória da fase de tratamento restaurador 23
Figura 11 – Trajetória da reabilitação estética com planejamento digital individualizado 24

SUMÁRIO

INTRODUÇÃO.....10
PROPOSIÇÃO.....14
RELATO DO CASO.....15
CONSIDERAÇÕES FINAIS.....24
REFERÊNCIAS.....26

INTRODUÇÃO

O sorriso é uma das mais importantes expressões faciais e é essencial para expressar alegria, prazer, humor e agradecimento (DUTRA et al., 2011). Para ser considerado estético, o sorriso deve ser composto por três elementos principais, caracterizando-os: os dentes, a arquitetura gengival e a forma dos lábios. Uma avaliação estética ordenada deve incluir: (1) análise facial, (2) análise dentolabial, (3) análise periodontal e (4) análise dental. O equilíbrio entre todos esses componentes que compõem a face também deve ser considerado quando se busca um sorriso harmônico.

A análise facial do paciente é realizada por meio de linhas de referência horizontais (linha interpupilar, linha do plano oclusal e linha da comissura labial), linha de referência vertical (linha média facial) e das proporções faciais (terços faciais). Em uma face harmônica, é possível reconhecer que, juntos, esses componentes representam uma forma geométrica regular (FONSECA, 2014).

A odontologia estética é dedicada a imitar a natureza, mantendo tamanho, forma, cor e simetria (BECERRA, 2011). Essa cópia da natureza é chamada de proporção áurea dental, onde o cálculo realizado será: soma da largura dos dois incisivos centrais superiores multiplicado por 62% para encontrar a altura ideal do incisivo central, largura do incisivo central multiplicada por 62% para encontrar a proporção do incisivo lateral e largura do incisivo lateral multiplicada por 62% para encontrar a proporção do canino (RAMANI et al, 2008).

Somado ao padrão áureo, o visagismo é considerado a arte de criar uma imagem individual, expressando a personalidade e o estilo de vida com harmonia e estética. Esse conceito é trabalhado na odontologia através da integração das formas faciais, dentais e a personalidade do paciente fundamentado em teorias e pesquisas desenvolvidas para tal fim. Para entender o visagismo é preciso ter em mente que o profissional junto ao seu paciente irá traçar o perfil do mesmo através dos elementos faciais, como os dentes. Sendo o resultado definido em melancólico, sanguíneo, colérico e fleumático.

Sendo assim, coma busca constante pela estética, o conceito de visagismo, definido em 2003 pelo artista plástico Philip Hallawell baseia-se na arte de criar uma imagem individualizada que busca expressar a identidade e o estilo de vida do paciente fundamentado em estética e de forma harmoniosa. Dentro da prática odontológica esse conceito é a arte de

criar um desenho de um sorriso único de acordo com a personalidade do paciente visado em um resultado final harmônico (PAOLUCCI et al., 2011).

A análise periodontal iniciada a partir do contorno da margem gengival é também de suma importância para alcançar perfis harmônicos e estéticos, sendo o estudo do paralelismo, a simetria das margens, o zênite gengival e a papila interdental os parâmetros mais confiáveis. Analisando todos os componentes anteriormente descritos, pode-se concluir que um sorriso pode ser considerado harmonioso quando houver um paralelismo entre as linhas de referência horizontais, o plano oclusal e o contorno gengival. Um sorriso agradável pode ser definido como aquele que expõe completamente os dentes superiores e aproximadamente 1 mm de tecido gengival. A exposição gengival excessiva é geralmente considerada antiestética pela maioria dos pacientes (FONSECA, 2014).

Segundo Lindhe (2018), "a maioria dos pacientes apresentam a porção do lábio superior com aspecto de asa de gaivota quando o indivíduo sorri". Pacientes com uma linha de sorriso alta tem exposição excessiva de tecido gengival. Entremeado a isso, apresentam descontentamento com seu sorriso gengival.

O sorriso gengival refere-se a uma situação clínica na qual a exposição do contorno gengival vai além de 3 a 4 mm de gengiva exposta ao sorrir. Os fatores etiológicos do sorriso gengival são multifatoriais, como a erupção passiva alterada, extrusão dentoalveolar anterior, excesso vertical da maxila, hiperatividade do lábio superior, comprimento da coroa clínica, lábio superior curto, aumento gengival estimulado por doenças periodontais ou drogas (ROCCHI FILHO, 2020).

Após a conclusão da fase de erupção ativa, geralmente ocorre uma erupção passiva com migração apical do tecido mole. Durante esse processo, a junção epitelial apical desloca-se para o nível da junção cemento-esmalte (JCE), atingindo, assim, uma posição final da margem gengival ligeiramente coronal à JCE. Essa condição pode criar problemas estéticos, devido à exibição excessiva de tecido gengival em dentes anterossuperiores ao sorrir (CLOZZA; SUZUKI; MOHAJER., 2014).

Existem duas classificações de EPA: A EPA do tipo I, segundo a classificação de Coslet, Vanarsdall e Weisgold (1977 apud LINDHE, 2018), pode ser classificada como a dimensão do tecido ceratinizado considerável, em que a junção cemento-esmalte (JCE) está localizada mais apicalmente do que a crista óssea e a EPA do tipo II o tecido gengival ceratinizado é delgado e a junção muco gengival coincide com a linha cemento-esmalte. Ainda existem os subtipos A e B. No subtipo A a distância entra a JCE e a crista óssea é de 1,5-2mm e no subtipo B a crista óssea encontra-se perto ou no mesmo nível da JCE.

Dentre as etiologias citadas, existem inúmeros métodos de tratamentos para a correção do sorriso gengival, sendo alguns deles a gengivoplastia/gengivectomia, tratamento ortodôntico, cirurgia ortognática, reposicionamento labial.

Para determinar o tratamento de uma exposição excessiva de tecido gengival, é preciso fazer um correto diagnóstico e planejamento do caso, sendo um criterioso e cuidadoso exame clínico, o diagnóstico diferencial. Dividido em duas partes: exame facial e exame intrabucal, no facial, alguns pontos devem ser analisados como simetria e proporção facial anteriormente e lateralmente, comprimento do lábio superior em repouso, a fala, linha do sorriso e contorno de margem gengival. No exame clínico intrabucal, deve-se analisar aspectos de formato e anatomia dentária, avaliação periodontal, harmonia entre os arcos dentários e plano oclusal (ROCCHI FILHO, 2020).

Segundo Lindhe (1967) “as cirurgias periodontais são definidas como um procedimento cirúrgico designado a corrigir defeitos na morfologia, posição e/ou quantidade de gengiva em torno dos dentes”. Na década de sessenta foi realizado um estudo histométrico em animais e observaram um valor médio de 3,0 mm para as distâncias biológicas. Para que um tratamento restaurador não cause danos aos tecidos periodontais, o término do preparo deve estar localizado entre 3 a 4 mm da crista óssea alveolar, preservando, dessa forma, a integridade do epitélio juncional e inserção conjuntiva, portanto sendo imprescindível, em cirurgias de aumento de coroa clínica a manutenção do espaço biológico.

Todavia, segundo Fonseca, 2014 “o espaço biológico deve seguir as variações do fenótipo periodontal de cada indivíduo, quando se busca a estabilidade dos tecidos moles relacionados às margens das restaurações”.

O procedimento mais indicado para correção do sorriso gengival é a cirurgia de aumento de coroa clínica estético (ACCE). As técnicas mais antigasde ACCE incluem os procedimentos cirúrgicos com, o reposicionamento apical do retalho, incluindo técnicas de ressecção óssea, bem como, extrusão dentária com ou sem fibrotomia. As indicações para técnicas de aumento de coroa clínica são para obtenção de uma coroa clínica adequada e dentro das razões e proporções estéticas. A abordagem digital para o planejamento de um tratamento de sorriso gengival proporciona refinamento e precisão através da digitalização e edição do sorriso e das estruturas que o compõem (BARBOSA., et al 2022).

A odontologia moderna juntamente com o avanço da tecnologia, permitiu o refinamento dos planos de tratamento criando o DSD (digital smile design). O paciente e

profissional podem contar com o auxílio de softwares para aplicar esses conceitos, facilitar e complementar através de simulações digitais o tratamento estético.

A técnica consiste em analisar as proporções faciais e dentárias de cada paciente e suas relações com dentes,lábios e gengivas por meio de fotografias digitais de vários ângulos e vídeos. Depois essas informações são organizadas em um software simples para apresentação de slides e criado o sorriso digital através de desenhos sobre as fotos seguindo uma sequência específica (MOURA, 2015). O DSD apresenta vantagens, como redução do tempo clínico, precisão, previsibilidade, planejamento integrado, aproximação profissional-paciente, diagnóstico estético, redução de intercorrências pós-operatórias, aumentando a percepção diagnóstica e reduzindo erros.

O Digital Smile Design permite o planejamento digital 2D e 3D de cirurgias de aumento de coroa clínica estética. Através de fotografias do rosto é determinado a linha bipupilar, margem gengival de caninos e incisivos, linha incisal dos incisivos centrais e posição da margem gengival. Com as medidas do software é obtido um mock up digital. A partir do mock up digital é realizado o planejamento e confecção do guia dupla cirúrgico, com as marcações previamente planejadas (CALAMITA; COACHMAN; SHAYDER., 2014).

Os registros fotográficos pré e pós-tratamento podem ser apresentados para apreciação do paciente, valorizando o resultado do tratamento pela real compreensão da execução de todas as suas etapas (FONSECA, 2014).

Conclui-se que a ferramenta digital (DSD) garante que a partir do guia cirúrgico confeccionado, as dimensões de tecido mole e duro, sejam corretamente removidas durante a cirurgia. O DSD proporciona ao paciente a previsibilidade e refinamento do tratamento da cirurgia de aumento de coroa clínica estética, além de melhorar a comunicação entre profissional e paciente.

PROPOSIÇÃO

Relatar a importância do planejamento digital na obtenção de resultados previsíveis e estáveis à longo prazo, através de um relato de caso clínico de cirurgia de aumento de coroa clínica estética.

RELATO DO CASO

Diagnóstico e Planejamento

Paciente do gênero masculino, 32 anos, procurou atendimento odontológico, relatando excesso de exposição gengival ao sorrir e diastema nos dentes anteriores superiores. O paciente apresentou proporções de altura e largura dentárias inadequadas na região anterior superior da maxila e desalinhamento gengival. Ao exame clínico foi observado uma distância da JCE-CO menor que 1,5 mm, na região dos dentes 13 à 23, sendo então diagnosticado com sorriso gengival, causado por erupção Passiva Alterada Tipo I B. A partir dessas informações foi indicado, o Aumento de Coroa Clínica Estético (ACCE) como tratamento, associado a restaurações cerâmicas estéticas. Ao início do tratamento o paciente apresentava uma boa saúde sistêmica e periodontal.

Numa fase pré cirúrgica, fotografias faciais padronizadas foram realizadas primeiramente com o paciente sorrindo (figura 1A), em seguida foto aproximada do sorriso (figura 1B) do sorriso com auxílio do afastador intraoral (figura 1C).

Figura 1: Imagens pré-operatórias para o planejamento 2D: 1A: Foto do rosto inicial com o paciente sorrindo; 1B: Foto do sorriso aproximado; 1C: Foto do sorriso com afastador intraoral;

Foi realizado o planejamento digital 2D no template Digital Smile Design para identificar alterações faciais, dentárias e gengivais que resultaram em uma desarmonia do sorriso. Todas as fotografias foram realizadas a uma distância fixa e padronizada com a

mesma câmera (Canon EOS 500D, Canon Germany GmbH, Krefeld, Alemanha) equipado com macro lentes de 100 mm com iluminação de flash anelar.

Figura 2. Planejamento digital com o software Digital Smile Design (DSD). 2A: Linhas de referências associada ao planejamento das coroas dos dentes 13 a 23. 2B: Foto motivacional para apresentação ao paciente.

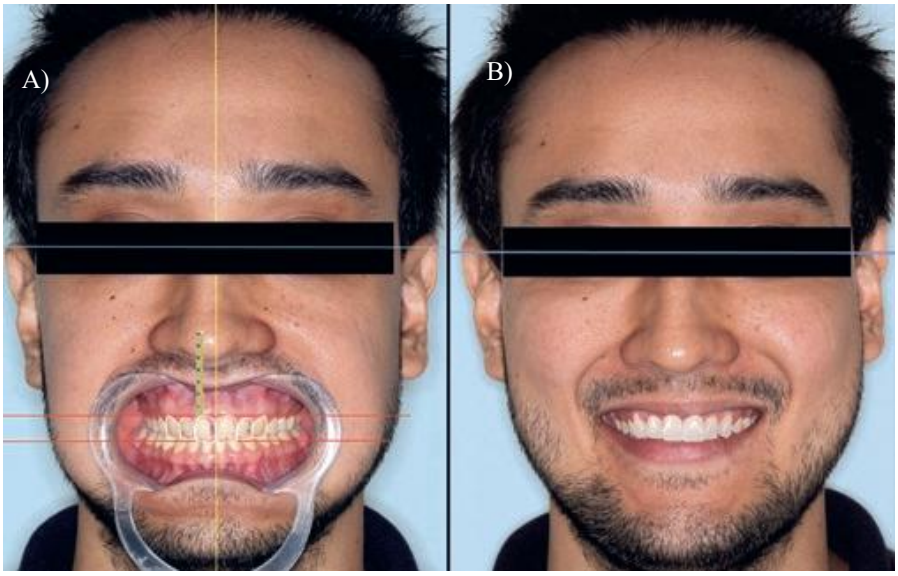

A partir delas, foi possível estabelecer o plano horizontal determinado pela linha interpupilar e linha média facial estabelecida por uma linha que passa na glabela, nariz e mento. O tamanho da coroa dentária foi determinado por mais três linhas intraorais horizontais e uma régua digital foi calibrada com base nas medidas reais de altura e da coroa dentária.

Nesse paciente, foi realizada a sondagem transcirúrgica com uso convencional da sonda periodontal (CPU 15 UNC; Hu-Friedy) sendo possível detectar a distância JCE-CO. Com base nesse método, a distância JCE-CO foi < 2 mm, indicando a necessidade de osteotomia. O fenótipo periodontal foi avaliado usando uma sonda periodontal (CPU 15 UNC) para medir a espessura gengival, de forma que a sonda não estava visível, sugerindo uma espessura do fenótipo periodontal > 1 mm.

Ainda na fase pré-cirúrgica de planejamento foi realizada a moldagem do arco superior desse paciente com alginato a fim da obtenção do modelo de gesso preciso. As medidas e proporções dos dentes definidas no planejamento DSD foram transferidas para o modelo de gesso e foi criado um enceramento que correspondeu à posição final adequada dos caninos e zênite gengival do incisivos. Utilizou-se uma variedade de formatos de dentes,

disponíveis como modelos DSD (figura 3), com base na proporção áurea e nos dentes (figura 4). Em seguida foi confeccionado um mock-up utilizando matriz de silicone de condensação (Zetaplus) desenvolvida através da impressão desse modelo de gesso previamente encerado e preenchida com resina bis-acrilíca (Luxatemp Ultra; DMG) demonstrando um exemplo e a capacidade de prever o tratamento antes mesmo de realizá-lo em boca que posteriormente, foi também utilizado como guia cirúrgico na segunda fase do procedimento (figura 5).

Figura 3. Exemplos dos modelos de dentes fornecidos pelo DSD.

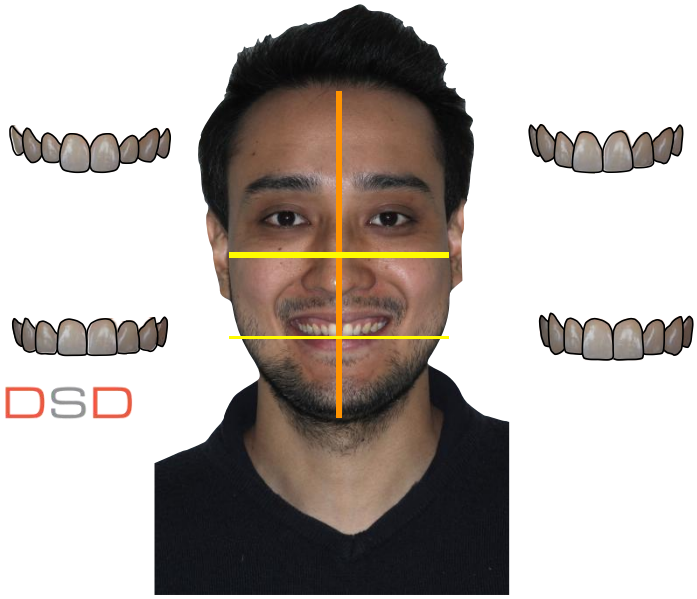

Figura 4. Representação da proporção áurea dos dentes anteriores superiores baseada na proporção áurea..

Figura 5. Confecção do mock-up com resina bis acrílica. 5A: Matriz de silicona de condensação preenchida com resina bis-acrílica posicionada em boca e retirada dos excessos; 5B: Retirada da matriz de silicona; 5C: Aspecto final do mock-up de resina bis-acrílica e acabamento com ponta dimantada.

Figura 6. Foto do antes e depois da confecção do mock-up de resina bis-acrílica. 6A: Imagem tirada antes do procedimento, sem o mock-up ; 6B: Imagem com o mock-up de resina bis-acrílica instalado servindo de motivação para o paciente.

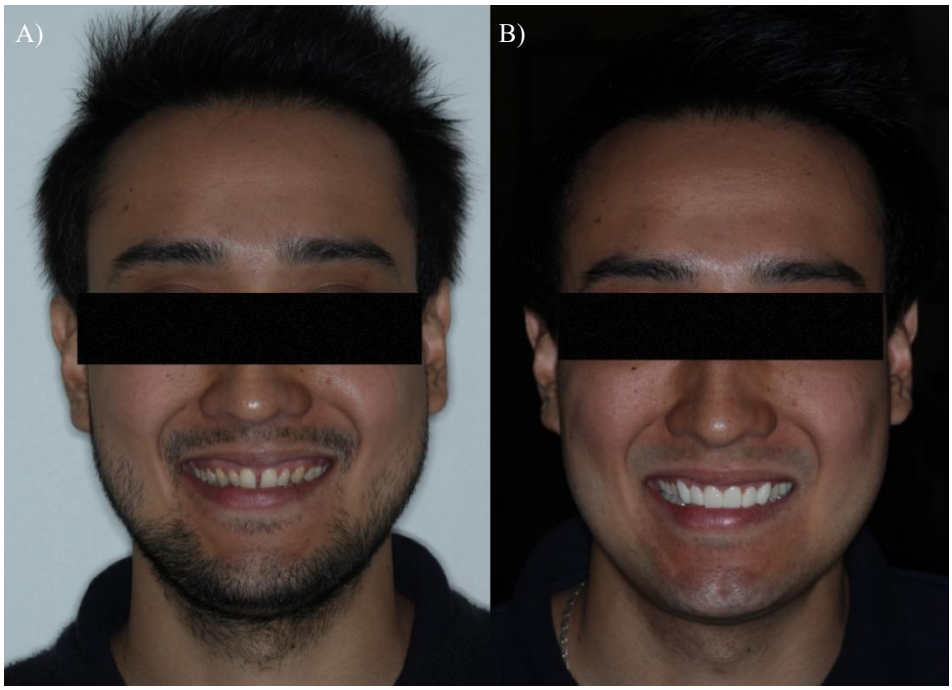

Para finalizar as sessões pré cirúrgicas realizou-se a raspagem e alisamento radicular (RAR) juntamente com instruções de higiene oral.

Na segunda fase do tratamento, a fase cirúrgica, o procedimento começou com assepsia intra e extraoral utilizando gluconato de clorexidina 0,12% e 2%, respectivamente. Prosseguindo com a anestesia local induzida com solução de articaína a 4% com epinefrina 1:100.000. Para dar início ao procedimento da ACCE, posicionou-se adequadamente o mock-up personalizado e uma incisão chanfrada externa seguindo a borda do mock-up foi feita usando a Lâmina de bisturi (no. 15C) (figuras 7A e 7B). Depois da incisão gengival, o modelo foi removido e a faixa da margem gengival foi também foi removida com cureta periodontal (McCall no. 13–14; Millennium) para definição da margem gengival final (figura 7C).

O freio labial do paciente estava intimamente junto à margem gengival na região dos incisivos centrais superiores, devido a isso, foi realizada uma frenectomia para a remoção do freio. A porção triangular do freio labial foi removida e uma dissecção romba foi realizada em osso para aliviar a inserção do frênulo (figuras 7D e 7E). Foi confeccionado um retalho na região da papila interdentária através de uma incisão intrasulcular (figura 7F) levantando-o por vestibular ao nível da junção mucogengival. Para atingir uma distância de 3 mm entre o mock-up e a margem incisal, foi utilizado brocas de aço carbono e cinzéis manuais para realizar a ostectomia e osteoplastia (figuras 7G, 7H e 7I). Após a conclusão dessas etapas, o retalho foi reposicionado, e uma sutura interrompida (Mononylon Ethilon 5-0; Ethicon) foi feita para estabilizá-lo (figura 7J).

Foi prescrito por 7 dias para prevenir possível infecção pós-operatória um anti-inflamatório não esteroide (nimesulida, 100 mg, 12/12 h) e um analgésico (dipirona, 500 mg, 6/6 h) também foi prescrito. O período pós operatório transcorreu sem intercorrências e as suturas foram removidas (figuras 7K e 7L).

Figura 7: Sequência Cirúrgica: 7A: Incisão na margem gengival seguindo a borda do mock-up; 7B: Aspecto final das incisões da margem gengival; 7C: Remoção da margem gengival; 7D: Frenectomia; 7E: Aspecto final da frenectomia; 7F: Incisão intrasulcular em bisel invertido; 7G: Utilização do mock up para medir a quantidade de osteotomia a ser realizada para manutenção do espaço biológico; 7H: Ostectomia; 7I: Aspecto final da osteotomia; 7J: Suturas; 7K: Pós-operatório de 7 dias; 7L: Pós-operatório de 15 dias.

Figura 8: Sequência do pós operatório. 8A: Foto inicial do sorriso com auxílio do afastador intraoral; 8B: Foto inicial do sorriso aproximado; 8C: Foto do pós operatório de 7 dias com auxílio do afastador intraoral; 8D: Foto do pós operatório de 7 dias com sorriso aproximado; 8E: Foto do pós operatório de 15 dias com auxílio do afastador intraoral; 8F: Foto do pós operatório de 15 dias com sorriso aproximado.

Na fase de planejamento digital com o DSD, foi observado a necessidade de um tratamento restaurador para fechamento do diastema entre os incisivos centrais e recuperação de volume coronal seguindo a proporção áurea e dentária. A fase restauradora foi realizada 3 meses após a cirurgia, com base no planejamento do DSD. Foi efetuado um preparo conservador nos dentes 11, 12, 13, 21, 22 e 23 com ponta diamantada (nº 2135; KG Sorensen) e facetas cerâmicas feldspáticas (tom A1) foram instaladas nos mesmos dentes e cimentadas com cimento resinoso fotopolimerizável (AllCem Folheado; MGF) (figuras 9A, 9B e 9C) usando apenas isolamento relativo juntamente com um fio retrator (tamanho 000, Ultrapack; Ultradent).

Figura 9: Facetas cerâmicas feldspáticas tom A1 instaladas e cimentadas com cimento resinoso fotopolimerizável: 9A: Foto do sorriso com facetas feldspáticas cimentadas em vista frontal; 9B: Foto do sorriso com facetas feldspáticas cimentadas vista em lado direito; 9C: Foto do sorriso com facetas feldspáticas cimentadas vista em lado esquerdo.

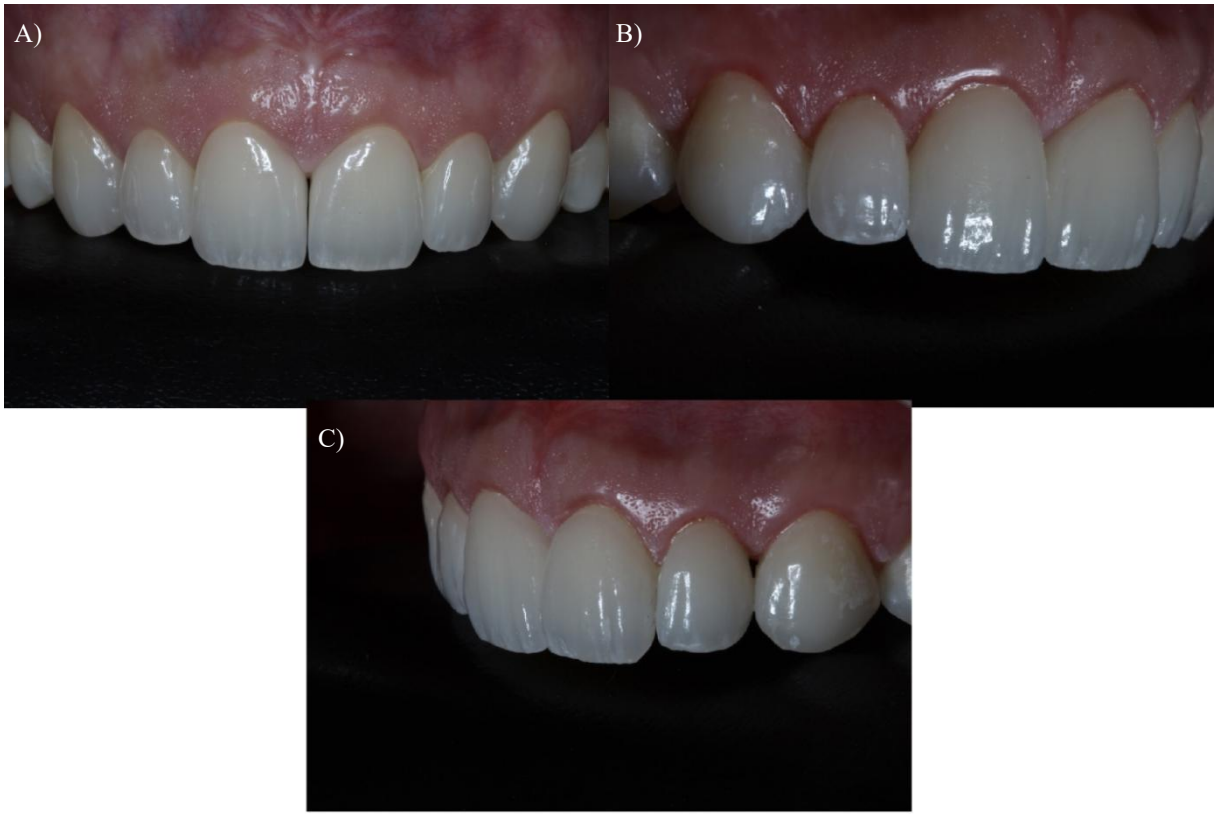

Anteriormente à cirurgia, foi tirada uma foto da linha de base (figura 10A) e posteriormente à cirurgia foram efetuadas fotos e radiografias periapicais dos elementos 13 a 23 de acompanhamento de 2 anos do caso (figura 10D).

Figura 10: Trajetória da fase de tratamento restaurador: 10A: Foto do rosto com sorriso inicial; 10B: Foto do rosto com mock-up de resina bis-acrílica instalado; 10C: Foto do rosto com tratamento restaurador finalizado com acompanhamento de 2 anos; 10D: Radiografias periapicais dos elementos 13 a 23 em acompanhamento de 2 anos.

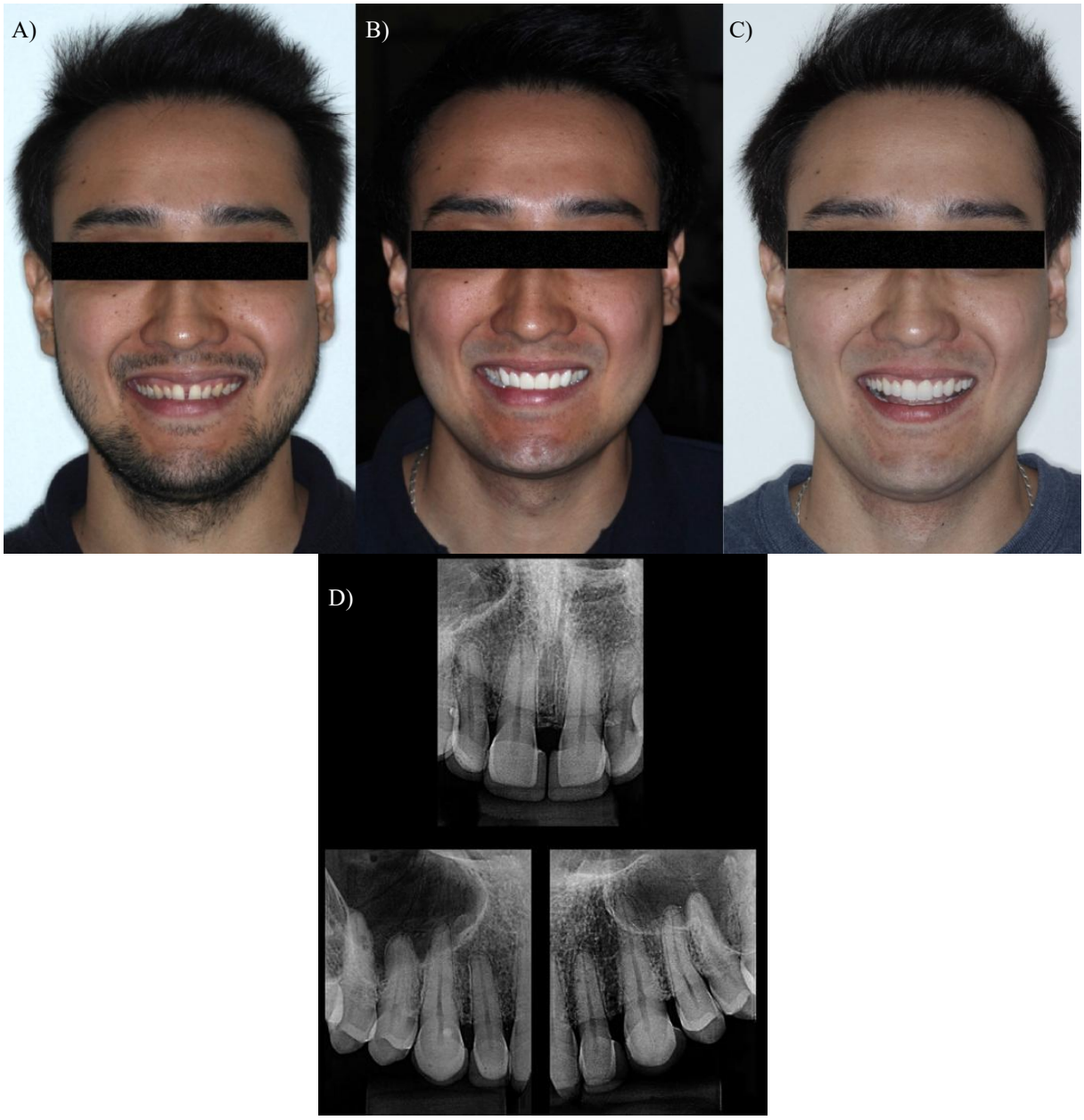

A fase restauradora do caso foi realizada com facetas cerâmicas feldspáticas que possuem boas características pela capacidade de translucidez e garantem ótimos resultados estéticos com uma aparência natural. As facetas de porcelana feldspáticas permitiram uma restauração previsível e bem-sucedida. Além disto, o paciente também se demonstrou satisfeito com a estética e harmonia do sorriso, após a execução do procedimento cirúrgico e restaurador.

Figura 11: Trajetória da reabilitação estética com planejamento digital individualizado: 11A: Foto do sorriso inicial; 11B: Foto do sorriso feito com planejamento digital em DSD; 11C: Foto do aspecto final da fase cirúrgica; 11D: Foto do sorriso final após a fase restauradora.

CONSIDERAÇÕES FINAIS

Fotografias tiradas 2 anos após a cirurgia ACCE mostrou melhora no sorriso gengival e correção do zênite gengival. Além disso, o restabelecimento da harmonia entre o sorriso e o rosto do paciente, conforme obtido pelo planejamento digital. Foi observado uma diferença mínima de 0,34 ± 0,74 mm entre o comprimento da coroa dentária planejado no modelo DSD e do comprimento da coroa dentária obtido no pós operatório imediato. Uma recidiva gengival clinicamente insignificante 0,13 ± 1,00 mm entre o pós operatório imediato e acompanhamento de 2 anos considerando o fato de que o fenótipo do tecido também pode significativamente influenciar a recidiva do tecido gengival. A análise fotográfica realizada sugere que o procedimento da cirurgia de aumento de coroa clínica estética descrito neste caso foi sucesso no aumento da coroa clínica e na manutenção de 2 anos.

Pode-se concluir que com resultado final do procedimento restaurador, o paciente passou a apresentar formatos retangulares dos elementos anteriores superiores, com incisivos centrais superiores dominantes, borda incisal plana, áxis vertical. De acordo com o visagismo anteriormente citado, esse paciente passa a ter um perfil forte e colérico com características faciais de um indivíduo determinado, objetivo e intenso.

Na finalização do caso, foi possível observar a reprodução do planejamento pré-tratamento na reabilitação, a harmonia com os parâmetros faciais e a satisfação do paciente. Conclui-se que com o planejamento foi possível atingir um resultado estético satisfatório, alcançando a aprovação plena do paciente com estabilidade à longo prazo. Pode-se observar que o planejamento com DSD proporcionou previsibilidade, reprodutibilidade e eficácia nos

resultados apresentados, podendo portanto, ser um excelente aliado do cirurgião dentista em casos de área estética anterior.

REFERÊNCIAS

BARBOSA, R.L.S. **Erupção passiva alterada e suas implicações no tratamento ortodôntico** – revisão da literatura. Universidade Estadual da Paraíba – Araruna (PB), 2017.

BARBOSA, E; REIS, S; OLIVEIRA, A; SANTOS, D; MEIRELES, R. **Importância do planejamento digital para cirurgias periodontais estéticas:** Relato de Caso. Tese (Trabalho de Conclusão de Cursoem Odontologia) - Centro Universitário de Belo Horizonte. Belo Horizonte, p.10. 2022.

BECERRA SANTOS, G. et al. **Alguns fatores relacionados com a estética dental:** Uma nova abordagem. Revista Faculdade de Odontologia Universidade de Antioquia, v.26, n.2, Medellín, jun. 2015. p.271-291.

CARRERA, T.M.L; FREIRE, A.E.N; DE OLIVEIRA, G.J.P.L; NICOLAU, S.R; PICHOTANO, E.C; JUNIOR, N.V.R; PIRES, L.C. **Digital planning and guided dual technique in esthetic crown lengthening:** a randomized controlled clinical trial. Clinical Oral Investigations 2023 Apr;27(4):1589-1603.

COACHMAN C, CALAMITA M, SHAYDER A. **Digital smile design:** uma ferramenta para planejamento e comunicação em odontologia estética**.** DICAS,v.1, n2, 2012.

CLOZZA, E; MOHAJER, K.A; SUZUKI, T. **Tratamento de erupção passiva alterada para melhorar a estética do sorriso.** DICAS, v.3, n.1,2014

DUTRA, M.B; RITTER, D.E; DERECH, C.A; ROCHA, R. **Influência da exposição gengival na estética do sorriso.** Dental Press JOrthod. 2011 Sept-Oct;16(5):111-8.

FONSECA, A.S. **Odontologia Estética**: Respostas às Dúvidas mais Frequentes. Artes Médicas Editora, 2014.

LINDHE, J.; LANG, N. **Tratamento de periodontia clínica e implantologia oral**. 6.ed. Rio de Janeiro: Guanabara Koogan, 2018. Cap. 46.

MOURA, Amanda Pontes de. **A utilização do DSD (digital smile design) para a otimização da estética dental.** Tese (Trabalho de Conclusão de Curso em Odontologia) - Faculdade de Odontologia de Araçatuba da Universidade Estadual Paulista "Júlio Mesquita Filho" – UNESP. Araçatuba, p.41. 2015.

PAOLUCCI, B. et al. **Visagismo –a arte de personalizar o desenho do sorriso** (1. ed.) São Paulo: Vm Cultural Editora Ltda (2011).

PIRES, L.C; LEANDRIN, T.P; ARONI, M.A.T; DE OLIVEIRA, G.J.P.L; BARBEIRO, R.H; VERZOLA, M.H. et al. **Digital Smile Design and mock-up technique in esthetic crown lengthening:** 2-year follow-up of six cases. The International Journal of Esthetic Dentistry. 2022 Feb 17;17(1):58-75.

RAMANI N, SREENIVASAN MURTHY B. **Evaluation of natural smile:** Golden proportion, RED or Golden percentage. J Conserv Dent. 2008; 11 (1): 16-21.

ROCCHI FILHO, R.B. **Sorriso gengival**: definições, diagnóstico e métodos de tratamento. 2020. 31 f. Trabalho de Conclusão de Curso (Graduação) – Faculdade de Odontologia de Araçatuba, Universidade Estadual Paulista, Araçatuba, 2020.