**CENTRO UNIVERSITÁRIO CENTRAL PAULISTA- UNICEP**
**CURSO DE FISIOTERAPIA**

**BRUNA DA SILVA ROCHA**

# EFEITO DA FISIOTERAPIA NO LINFEDEMA ESCROTAL – ESTUDO DE CASO

**SÃO CARLOS**
**2019**

**BRUNA DA SILVA ROCHA**

# EFEITO DA FISIOTERAPIA NO LINFEDEMA ESCROTAL – ESTUDO DE CASO

Trabalho de Conclusão de Curso apresentado ao curso de graduação em Fisioterapia do Centro Universitário Central Paulista como parte dos requisitos para a obtenção do título de Bacharel em Fisioterapia. **Orientadora:** Profa Ms. Luciene Maria Barbieri Ázar

**SÃO CARLOS**

**2019**

UNICEP
SÃO CARLOS

CENTRO UNIVERSITÁRIO
CENTRAL PAULISTA

CAMPUS MIGUEL PETRONI
Rua Miguel Petroni, 5111, CEP 13563-470,
São Carlos, SP. Tel.: 16 3362-2111

CAMPUS ADMINISTRATIVO
Rua Pedro Bianchi, 111, CEP 13570-381,
São Carlos, SP. Tel.: 16 3363-2111

MEMBROS DA BANCA EXAMINADORA PARA APRESENTAÇÃO DO TRABALHO DE CONCLUSÃO DE CURSO DO CURSO DE FISIOTERAPIA DE **BRUNA DA SILVA ROCHA** APRESENTADO NO CENTRO UNIVERSITÁRIO CENTRAL PAULISTA – UNICEP EM 04 DE DEZEMBRO DE 2019

BANCA EXAMINADORA:

Profª. Ms. Luciene Maria Barbieri Azar – UNICEP

Profª. Drª. Heloisa Giangrossi Machado Vidotti - UNICEP

Fernanda Cabegi de Barros

Prof. Ms. Fernanda Cabegi de Barros - UNICEP

## DEDICATÓRIA

Dedico este trabalho primeiramente a Deus que esteve comigo ao longo desta jornada me dando forças e me guiando para superar as dificuldades. Aos meus pais José Antonio Rocha e Vera Lucia da Silva Rocha que sempre me apoiaram e incentivaram a estudar, investindo no meu futuro e acreditando no meu potencial para esta conquista.

**AGRADECIMENTOS**

Acima de tudo a Deus, que sempre esteve e está ao meu lado me ajudando a enfrentar todos os obstáculos da vida.

Aos meus pais José Antonio Rocha e Vera Lucia da Silva Rocha que me proporcionaram toda a estrutura para que eu me torna-se a pessoa que hoje sou e pela a confiança e amor que me fortalece todos os dias. Ao meu namorado Clayton Lima de Oliveira, pela paciência e por estar presente sempre em meus dias, me dando muito apoio.

Agradeço a todos os professores, pelos ensinamentos e incentivos transmitidos durante essa jornada que contribuíram para minha formação e em especial minha orientadora Profa Ms. Luciene Maria Barbieri Ázar, pelo carinho, apoio e confiança depositada em mim.

E a todos que direta ou indiretamente fizeram parte da minha formação, o meu muito obrigado.

*“Grandes realizações não são feitas por impulso, mas por uma soma de pequenas realizações.”*

**(VICENT VAN GOGH)**

**RESUMO**

INTRODUÇÃO: O linfedema é um tipo de edema gerado por um acúmulo anormal de líquidos e substâncias no tecido, gerado por uma falha de funcionamento do sistema linfático. Na fisioterapia, existem diversos métodos de tratamento e um bastante utilizado é a terapia física complexa, que é composta pelo tratamento da pele, prevenção de possíveis infecções, a técnica de Drenagem Linfática Manual (DLM), o enfaixamento e os exercícios miolinfocinéticos. Essas técnicas visam dilatar os canais tissulares favorecendo a formação de neoanastomoses linfolinfáticas, gerar compressão da região, adquirir movimentos, melhora sistêmica, gerar contração muscular, e levar a uma drenagem linfática da região trabalhada. OBJETIVO: Verificar a eficácia do processo de reabilitação através do enfaixamento, drenagem linfática manual, exercícios miolinfocinéticos e exercícios respiratórios para as complicações geradas pelo linfedema. MATERIAIS E MÉTODOS: O paciente com linfedema foi submetido a dez sessões de fisioterapia com duração de 1 hora e 30 minutos, onde foi realizada primeiramente a aplicação de óleo de girassol com creme neutro na região da bolsa escrotal, para que pudesse ser realizado o enfaixamento da bolsa escrotal. Após, com o paciente em decúbito dorsal, foi iniciada a Drenagem Linfática Manual, nas regiões de tronco, membros inferiores e bolsa escrotal. E, por fim, foram realizados exercícios miolinfocinéticos, em decúbito dorsal e ortostatismo. RESULTADOS: Através da análise de medidas perimétricas e imagens do pré e pós intervenção que ocorreu uma melhora maior da condição do linfedema até a 8ª (oitava) sessão, diminuindo o volume das regiões. Porém, nas duas últimas sessões, notou-se um leve aumento do volume das regiões. CONCLUSÃO: Com o estudo, verificou-se resultados satisfatórios até a reincidência de um processo infeccioso, conforme análise das perimetrias coletadas, foi possível constatar que ocorreu uma redução de volume das regiões.

**Palavra-chave:** linfedema escrotal, tratamento, fisioterapia

**ABSTRACT**

INTRODUCTION: Lymphedema is a type of edema generated by an abnormal accumulation of fluids and substances in the tissue, generated by a malfunction of the lymphatic system. Within physiotherapy there are several treatment methods, one widely used is complex physical therapy, consisting of skin treatment, prevention of possible infections, the Manual Lymphatic Drainage (DLM) technique, bandaging, and mymphokinetic exercises. These techniques aim to dilate the tissue channels, favoring the formation of lymph node neoanastomoses, generate compression of the region, acquire movement, systemic improvement, generate muscle contraction, and lead to lymphatic drainage of the worked region. OBJECTIVE: To verify the effectiveness of the rehabilitation process through bandaging, manual lymphatic drainage, mymphokinetic exercises and breathing exercises for the complications generated by lymphedema. MATERIALS AND METHODS: The patient with lymphedema underwent ten physiotherapy sessions lasting 1 hour and 30 minutes, where it was first applied sunflower oil with neutral cream in the scrotum region, so that the bandaging could be performed. From the scrotum, after with the patient in dorsal decubitus, Manual Lymphatic Drainage was initiated in the trunk, lower limbs and scrotum regions, and finally, myolymphokinetic exercises were performed in dorsal decubitus and orthostatism. RESULTS: It was observed through the analysis of the perimeter measurements and images that there was a greater improvement of the lymphedema condition until the 8th Session, decreasing the volume of the regions, but in the following sessions there was a slight increase in the volume of the regions. CONCLUSION: With the study it was verified satisfactory results until the recurrence of a new infectious process, according to the analysis of the collected perimetries occurred a reduction in the volume of the regions.

Keyword: scrotal lymphedema, treatment, physical therapy

**SUMÁRIO**

1 INTRODUÇÃO ..... 9

1.2 Linfedema ..... 10

2 JUSTIFICATIVA ..... 13

3 OBJETIVO ..... 14

4 MATERIAIS E MÉTODO ..... 15

4.1 Participante ..... 15

4.2 Procedimento Experimental ..... 15

4.2.1 Circunferência da bolsa escrotal acometida, tronco, membros superiores e inferiores ..... 15

4.3.2 Imagem ..... 15

4.3.3 Tratamento ..... 15

4.4 Análise de dados ..... 16

5 RESULTADOS ..... 17

6 DISCUSSÃO ..... 21

7 CONSIDERAÇÕES FINAIS ..... 23

8 REFERÊNCIAS BIBLIOGRÁFICAS ..... 24

# 1 INTRODUÇÃO

## 1.1 Sistema Linfático

O sistema linfático, trabalha em conjunto com o sistema sanguíneo, ele permite que os líquidos presentes nos espaços intersticiais possam fluir para o sangue sob a forma de linfa (SILVA,2010).

A principal função do sistema linfático é a de realizar a reabsorção de proteínas plasmáticas levadas pelos capilares arteriais que não conseguiram retornar pelos capilares venosos. Tem o poder de eliminar partículas orgânicas como as bactérias e vírus, e partículas inorgânicas como o carvão etc. Faz absorção de gorduras e substâncias lipossolúveis nos intestinos. Ele tem uma grande importância no sistema imunológico, pois produz linfócitos e faz com que ocorra a fagocitose macrofágica nos linfonodos. (VOGELFANG, 1995).

A linfa é um líquido viscoso e transparente proveniente do espaço intersticial, formado por produtos catabolizados pelas células e pelo interstício, $CO_2$ , $H_2O$, fibrinogênio, protrombinas, células, linfócitos, as vezes hemácias, microrganismos vivos, gordura e proteínas (GODOY; BELCZAK; GODOY, 2005).

Os vasos linfáticos são as estruturas que iram conduzir a linfa e existem as duas formas:

- Superficiais, que estão localizados próximos a pele, são numerosos e compõem 80% de toda rede linfática, acompanham as veias e drenam para os linfonodos superficiais (GODOY; BELCZAK; GODOY, 2005).

- Profundos; localizados sob as fáscias musculares, compõem 20% da rede, acompanham veias profundas e drenam para linfonodos profundos (GODOY; BELCZAK; GODOY, 2005).

Os capilares Linfáticos são estruturas de pequeno calibre, compostos por uma rede extensa e fina de células endoteliais justapostas, que se unem ao tecido conjuntivo através de filamentos de proteção, não existem conexões entre as células então elas se sobrepõem formando válvulas, a sua estrutura é permeável portanto favorece a entrada de macromoléculas como a proteína (GODOY; BELCZAK; GODOY, 2005).

Válvulas Linfáticas são estruturas que permitem a entrada da linfa nos vasos linfáticos e impedem seu refluxo, auxiliam no trajeto da linfa para o tronco e veias jugulares internas e subclávias (GODOY; BELCZAK; GODOY, 2005).

- Ducto linfático direito: Formado na raiz do pescoço, desemboca no ângulo das veias jugular direita e subclávia direita (GODOY; BELCZAK; GODOY, 2005).

- Ducto torácico: Inicia-se na parte inferior do abdômen na cisterna do quilo e desemboca no ângulo das veias jugular interna esquerda subclávia esquerda (GODOY; BELCZAK; GODOY, 2005).

Cisterna do quilo: Dilatação na altura da cicatriz umbilical ao nível da segunda vertebra lombar, tem função de coletar a linfa proveniente do sistema gastrointestinal, e dá origem ao Ducto Torácico (GODOY; BELCZAK; GODOY, 2005).

Linfonodos são pequenos órgãos compostos por tecido linfoide podendo ter de 1mm até 2cm de tamanho, em média existem em torno de 600 a 700 linfonodos no corpo, formados em grupos ou aparecem isoladamente. Suas funções é regulamentação da corrente linfática com função de filtrar impurezas da linfa e produzir linfócitos. Existem diversos grupos, porém os principais são, o Axilar, Inguinais, Pescoço e Poplíteos (GODOY; BELCZAK; GODOY, 2005).

Os órgãos linfoides são compostos de duas formas

- Primários: composto pela medula óssea, onde ocorre produção de linfócitos e amadurecimento de linfócitos B, e timo onde os linfócitos T são amadurecidos.

- Secundários: composto pelo baço que coleta antígenos do sangue, pelos linfonodos que coletam antígenos dos sítios de infecção, e tecidos linfoides; tonsilas palatinas (amígdalas), tonsilas faríngeas (adenoides), placas de Peyer (localizadas no intestino) e apêndice que recolhem antígenos das superfícies epiteliais do corpo (GODOY; BELCZAK; GODOY, 2005).

## 1.2 Linfedema

O linfedema é um tipo de edema gerado por um acúmulo anormal de líquidos e substâncias no tecido, gerado por uma falha de funcionamento do sistema linfático (GODOY; BELCZAK; GODOY, 2005).

Classificação

Primário: São os linfedemas congênitos, onde a criança já nasce com a alteração.

Existem os dois tipos, o precoce que é quando apresenta a condição entre os 2 anos e os 35 anos, e o tardio, que é quando o portador desenvolve após os 35 anos de idade (GODOY; BELCZAK; GODOY, 2005).

Secundário: São os linfedemas adquiridos, por processos de infecções como a filariose, tuberculose, Toxoplasmose. Os gerados através de traumas, como os pós cirurgias de linfadenectomia, radioterapia, cirurgias de varizes, queimaduras, neoplasias, metástases linfonodais. Ou por processos inflamatórios como psoríase, doenças reumatoides, imobilidade, síndrome pós-trombótica e factícia (GODOY; BELCZAK; GODOY, 2005).

Fisiopatologia

Ocorre uma alteração no processo de drenagem do líquido dentro do sistema linfático, por processos como infecções, retirada de linfonodos, problemas congênitos e hereditários, entre outras causas que levam a um aumento anormal desse líquido. (GODOY; SILVA; SOUZA, 2008).

Tratamentos

O tratamento do linfedema exige muito tempo e persistência do profissional e principalmente do paciente. Por conta do linfedema não ter cura, o seu objetivo visa a redução do edema, manter ou restaurar o aspecto da região afetada, e melhorar a qualidade de vida do portador. (VOGELFANG, 1995)

Tratamento farmacológico: As medidas farmacológicas são inseridas em conjunto a outras terapias, as mesmas objetivam a melhora das condições da pele, acabar com focos infecciosos, evitar processos como linfangites e erisipelas e a ação da microcirculação, aumentando a retirada de proteínas de alto peso molecular do interstício, e diminuindo o volume enviado para filtração melhorando a força e frequência da contração dos linfagions. (VOGELFANG, 1995)

Tratamento cirúrgico: O linfedema é uma alteração congênita ou adquirida que mesmo com cirurgia não tem uma resolução completa. Alguns métodos usados são: operação Charles- Josias, anastomoses linfovenosas, linfangioplastia, abrasões de acantose entre outras técnicas. (VOGELFANG, 1995)

Tratamento Fisioterapêutico:

Dentro da fisioterapia existem diversos métodos de tratamento, em especial e bastante utilizado é a terapia física complexa, que se trata de um método com quatro pilares:

- Tratar a pele e prevenir de infecções: tanto o médico linfologista, através de consultas periódicas e receitando medicação adequada, quanto o próprio fisioterapeuta, com o papel de avaliação constante do paciente e com suas técnicas de hidratação, e até orientar sobre mudanças no estilo de vida do paciente (VOGELFANG, 1995).

- Drenagem Linfática Manual: é uma massagem que apresenta manobras com pressão de 45mm Hg sobre a pele, essa técnica tem a capacidade de dirigir a linfa para que seja eliminada, dilatar os canais tissulares e favorecer a formação de neoanastomoses linfolinfáticas (VOGELFANG, 1995).

- Enfaixamento: é realizado com faixas que visam gerar uma maior compressão podendo ser potencializada pela contração muscular (VOGELFANG, 1995).

-Exercícios especiais, linfomiocinéticos: são exercícios que tem por objetivo a aquisição de movimentos e melhora sistêmica, além de gerar uma contração muscular, e assim levar a uma drenagem linfática da região trabalhada (VOGELFANG, 1995).

## 2 JUSTIFICATIVA

O linfedema escrotal gera no paciente complicações em suas atividades diárias, tais como dificuldade na locomoção, em encontrar vestimentas adequadas e até mesmo em se vestir, tornando a tarefa com grande gasto calórico. Além de danos nas articulações por conta da sobrecarga gerada pelo inchaço.

Por conta disso esse estudo de caso é de extrema importância, pois proporciona uma reabilitação ao paciente, minimizando complicações, e promove uma melhora na qualidade de vida do indivíduo.

## 3 OBJETIVO

O objetivo do presente estudo foi verificar a eficácia do processo de reabilitação através do enfaixamento, drenagem linfática manual, exercícios miolinfocinéticos e exercícios respiratórios para as complicações geradas pelo linfedema.

# 4 MATERIAIS E MÉTODO

O seguinte trabalho trata-se de um estudo de caso que foi desenvolvido na Clínica Escola de fisioterapia do Centro Universitário Central Paulista (UNICEP).

## 4.1 Participante

Foi escolhido para este estudo um voluntário do sexo masculino, 63 anos de idade com diagnóstico de Linfedema Escrotal para a realização deste estudo.

## 4.2 Procedimento Experimental

O paciente foi avaliado quanto às medidas de circunferência da bolsa escrotal acometida, tronco, membros inferiores e imagens do pré e pós intervenção.

### 4.2.1 Circunferência da bolsa escrotal acometida, tronco, membros superiores e inferiores

A circunferência foi realizada por meio da mensuração dos níveis de perimetria (TACANI; MACHADO; TACANI, 2012)

Foram mensurados os seguintes níveis:

- Bolsa escrotal acometida, foi composto por apenas 1 nível, sendo ela a região mais edemaciada;

- Tronco, foi composto por 5 níveis, de 8 em 8 centímetros, utilizado a cicatriz umbilical como marco zero;

-Membros inferior, foi composto por 8 níveis, de 8 em 8 centímetros, utilizando a ápice e a base da patela como marco zero.

### 4.3.2 Imagem

Os registros fotográficos serão obtidos através do celular Samsung modelo J7 Metal. O posicionamento foi realizado nos planos sagital e frontal.

### 4.3.3 Tratamento

Em todas as sessões de atendimento ao paciente, era realizado a aferição da pressão arterial antes e após o atendimento, observação da pele para verificar se havia presença de feridas ou alteração na temperatura, e então a coleta das medidas perimétricas.

Era aplicado óleo de girassol com creme neutro na região da bolsa escrotal para então ocorrer o enfaixamento. No enfaixamento foram utilizadas ataduras não elásticas, gerando uma contenção na região, e o paciente saia do atendimento com o enfaixamento no local, por onde permanecia após a sessão.

A DLM, nas regiões de membro inferior direito, bolsa escrotal e tronco, ocorriam após a realização do enfaixamento, com o paciente em decúbito dorsal.

Os exercícios linfomiocinéticos iniciavam ainda em decúbito dorsal, com a realização de movimentos de dorsiflexão e flexão plantar, flexão e extensão dos joelhos. Em ortostatismo, ocorriam os exercícios de abdução e adução de quadril, flexão plantar, e agachamento.

O tratamento ocorreu duas vezes por semana com duração de 1 hora e 30 minutos por sessão, onde ocorreu dez sessões.

## 4.4 Análise de dados

Os resultados serão demonstrados por meio de imagens e gráficos comparando o pré e pós intervenção fisioterapêutica.

## 5 RESULTADOS

Foi observado através da análise das medidas perimétricas e por imagens que ocorreu uma melhora maior da condição do linfedema até a 8ª Sessão, diminuindo o volume das regiões, porém nas sessões seguintes ocorreu um leve aumento do volume das regiões.

**Figura 1** – Ilustração de paciente no pré e pós intervenção

A = Pré intervenção  B= Pós intervenção

**Figura 2** – Ilustra o paciente nas situações de pré e pós-tratamento

A = Pré intervenção  B= Pós intervenção

**Figura 3** – Ilustra o paciente nas situações de pré e pós-tratamento

A = Pré intervenção  B = Pós intervenção

A figura 4 demonstra as medidas perimétricas do pré e pós intervenção, da região de membro inferior direito.

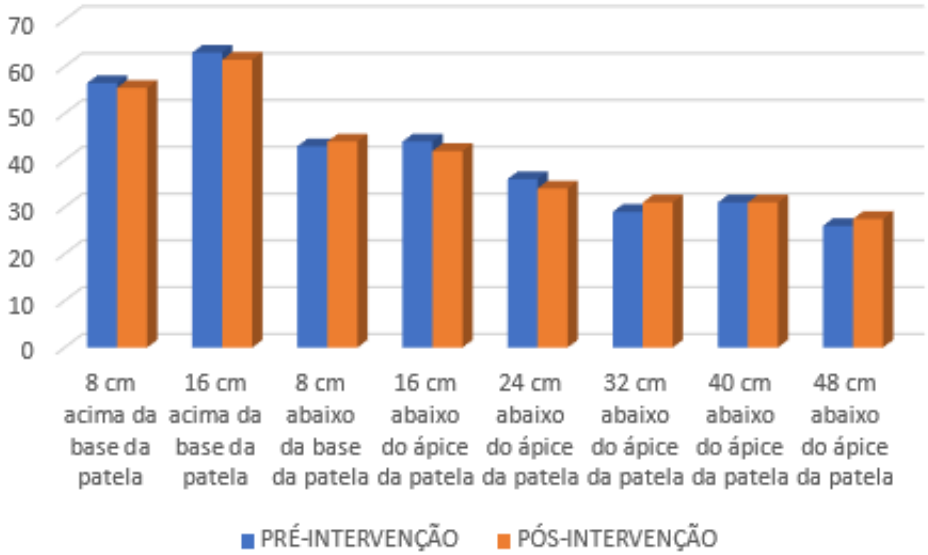


**Figura 4** – Medidas perimétricas do membro inferior direito

A figura 5 demonstra as medidas perimétricas do pré e pós intervenção, da região de membro inferior esquerdo.

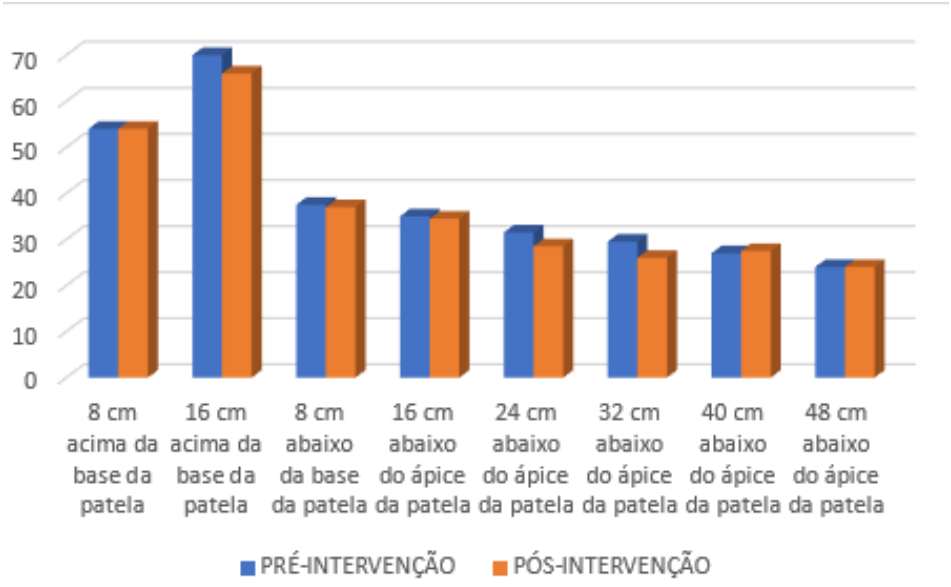


**Figura 5** – Medidas perimétricas do membro inferior esquerdo

A figura 6 demonstra as medidas perimétricas do pré e pós intervenção, da região do tronco.

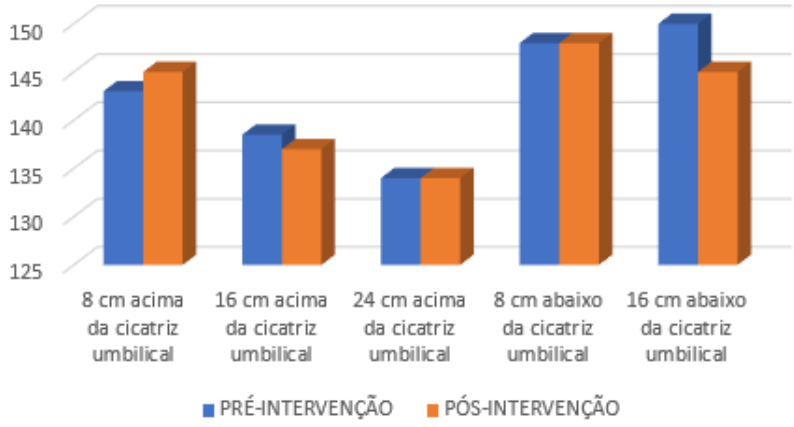


**Figura 6** – Medidas perimétricas do tronco

A figura 7 demonstra as medidas perimétricas do pré e pós intervenção, da região da bolsa escrotal.

**Figura 7** – Medidas perimétricas da bolsa escrotal direita

A tabela 1 representa as medidas dos membros inferiores, tronco e bolsa escrotal eliminadas no estudo.

**Tabela 1** - Medidas redutivas

| LOCAIS COLETADOS | VALORES REDUZIDOS |
|---|---|
| Membro Inferior direito | 6,5 cm |
| Membro inferior esquerdo | 11,5 cm |
| Tronco | 6,5 cm |
| Bolsa Escrotal | 2 cm |

## 6 DISCUSSÃO

Ao final da intervenção foi observado na coleta das medidas perimétricas que no membro inferior direito ocorreu uma diminuição entre 1 e 2 centímetros, no membro inferior esquerdo ocorreu uma redução entre 0,5 e 4 centímetros. No tronco a diminuição ocorreu entre 1,5 a 5 centímetros, já na bolsa escrotal a redução foi de 2 centímetros.

Camargo; Marx (2000) reconhece que a terapia complexa descongestiva, composta por drenagem linfática, compressão por bandagens, exercícios terapêuticos específicos é o método terapêutico mais eficaz para o tratamento do linfedema.

Segundo Garrido; Ribeiro (1999) o tratamento da pele onde busca-se prevenir a ocorrência de novos processos infecciosos é extremamente importante, pois uma reincidência poderá dificultar a progressão do tratamento, e assim impedir a redução do linfedema. Ainda assim Vogelfang (1995) fala da importância do acompanhamento constante da pele do paciente, reavaliando e se necessário orientando sobre mudanças nos hábitos de vida, a fim de prevenir possíveis infecções. No presente estudo, é possível constatar então, que a ocorrência de um processo infeccioso no paciente durante o tratamento, na sua oitava sessão, trouxe um aumento do volume das regiões tratadas, na nonagésima e décima sessão, que anteriormente estava obtendo resultados positivos.

De acordo com Barros (2001) a realização da drenagem linfática manual faz com que ocorra um aumento da pressão osmótica do líquido intersticial, trazendo o equilíbrio das pressões hidrostática e osmótica e, assim, ocorrendo a reabsorção do líquidos excedentes do interstício, absorção dos restos metabólicos celulares, toxinas e proteínas, os quais serão eliminados pelas vias excretoras, devolvendo a linfa para o sistema sanguíneo. Esse equilíbrio de pressões e eliminação do excedente de líquidos e substâncias fará com que os tecidos sejam mais bem oxigenados e nutridos através da circulação arterial. Segundo Vogelfang (1995) a drenagem linfática tem o poder de dilatar os canais tissulares, favorecendo a formação de neo-anastomoses linfolinfáticas, estimulando o trabalho dos linfáticos iniciais e dos linfangions.

A terapia de compressão através do uso de ataduras teve como objetivo reequilibrar os tecidos e o interstício, conferindo uma pressão externa, contrapondo com as pressões internas de dentro dos vasos e do interstício. Seu objetivo foi combater e reduzir o linfedema e as complicações associadas (GODOY; BELCZAK; GODOY, 2005).

Conforme Godoy; Belczak; Godoy (2005) a contração muscular gerada na realização dos exercícios permite que os vasos sejam comprimidos permitindo uma maior drenagem do

líquido. Cita também Andrade (2003) que a realização de exercícios miolinfocinéticos visa à ativação da atividade muscular, recuperando a amplitude de movimento articular.

As limitações enfrentadas no estudo foram relacionadas a dificuldade em encontrar na literatura o tratamento específico e a frequência de sessões ideais para o linfedema escrotal. Assim, seria necessário um maior número de sessões, com uma maior frequência de atendimentos, para proporcionar resultados mais positivos.

## 7 CONSIDERAÇÕES FINAIS

Foi verificado com o estudo que o tratamento de 10 sessões, através das técnicas de prevenção e cuidados com a pele, enfaixamento, drenagem linfática e exercícios miolinfocinéticos apresentaram resultados satisfatórios até a reincidência de um novo processo infeccioso, de acordo com as perimetrias coletadas ocorreu uma redução no volume das regiões. Porém é importante salientar que além do tratamento é imprescindível o comprometimento e grande dedicação do paciente, para que assim sejam obtidos resultados mais positivos. Pois se tratando de uma condição crônica, que é o linfedema, os cuidados deveram ser mantidos ao longo de sua vida.

Devido aos poucos estudos encontrados na literatura para paciente com linfedema escrotal, mostra-se necessário a realização de novos estudos com métodos de tratamentos conservadores.

## 8 REFERÊNCIAS BIBLIOGRÁFICAS


ANDRADE, M.F.C. **Linfedema. In: Pitta GBB, Castro AA, Burihan E. Angiologia e cirurgia vascular**: guia ilustrado. Maceió: UNICISAL/E CM AL & LAVA; 2003

BARROS, M. **Fisioterapia:** Drenagem Linfática Manual. 1 ed. São Paulo: Robe Editorial, 2001. 140 p.

CAMARGO, M.C; MARX, A.G**. Reabilitação física no câncer de mama**. São Paulo:Roca, 2000, 173p.

GARRIDO, M; RIBEIRO, A.P. **Linfangites e Erisipelas**. 2 ª edição. Revinter. 1999, 193p.

GODOY, J. M. P; BELCZAK, C. E. Q; GODOY, M. F. G. **Reabilitação linfovenosa**. 1 ed. Rio de Janeiro: Di-livros, 2005. 208 p.

GODOY, J.R.P; SILVA, V.Z.M; SOUZA, H.A. **Linfedema: Revisão da literatura**. Universitas Ciências da Saúde, v. 02, n. 02. p. 267-280, 2008.

GUIRRO, E., GUIRRO, R**. Fisioterapia Dermato-Funcional**. 3ª edição revisada e ampliada. Manole, 2004. 584p.

SILVA, R. **Drenagem Linfática Manual no Tratamento de Pacientes Portadores de Feridas Venosas Crônicas em Membros Inferiores em Uso de Curativos Bioativos.** 2010. 81 f. Dissertação (Mestrado) - Hemocentro de Botucatu, Universidade Estadual Paulista, Botucatu, 2010.

TACANI, P.M; MACHADO, A.F.P; TACANI, R.E. **Abordagem fisioterapêutica do linfedema bilateral de membros inferiores**. Fisioter Mov. v.25, n.3. p.561-570,2012.

VOGELFANG, Daniel. **Linfologia Basica**. 1 ed. São Paulo: Ícone, 1995. 139 p.